CONSIDERAȚII CLINICE PRIVIND INCIDENȚA ŞI TRATAMENTUL CARIEI DENTARE SIMPLE LA NIVELUL MOLARILOR DE ŞASE ANI

C. GH. BOITOR [1], ANCA FRĂȚILĂ[2], MARIANA SABĂU[3], DIANA MÂRZA[4], ALINA CRISTIAN[5], LOREDANA TĂTARU[6], OVIDIU BOITOR[7]

[1,2,3,4,5,6,7]Universitatea "Lucian Blaga" din Sibiu

Cuvinte cheie: *molarii de şase ani, incidența cariei dentare, reconstituiri morfo-funcționale*

Rezumat: *Articolul prezintă un studiu statistic efectuat pe un lot de 102 pacienți cu vârste cuprinse între 8 şi 12 ani care s-au prezentat în ambulatoriul clinic de specialitate al Spitalului Clinic Județean Sibiu în perioada 2009-2011. Studiul relevă incidența şi tratamentul cariei dentare simple la nivelul molarilor de şase ani erupți pe arcade relativ recent în urmă cu 4-6 ani. În urma studiului efectuat am constatat următoarele: 15% din cei examinați prezentau toți molarii de 6 ani cariați, 40% prezentau trei molari cariați, 27% prezentau doi molari cariați şi doar 18% un singur molar cariat. Prin tratamentele efectuate am urmărit restabilirea morfologică şi funcțională a dinților afectați.*

Keywords: *6-year molar, the incidence of the carious lesions, morfo-functional*

Abstract: *The article presents a statistic study performed on a lot of 102 patients, with ages between 8 and 12 years, which had appeared in our specialized ambulatory of the clinical Hospital Sibiu in the period 2009-2011. The study reflects the incidence and treatment of the incipient carious lesions at the 6-year molar erupted on the arch for 4-6 years. In a study we found that: 15% of those examined had all decayed molars 6 years, 40% had three decayed molars, 27% had two molars decayed and only 18% one decayed molar. The treatments we performed morphological and functional to restore teeth affected.*

INTRODUCERE

Morfologia ocluzală a molarilor de şase ani cu şanțuri şi fosete foarte adânci, dar şi adresabilitatea scăzută a copilului la medicul stomatolog imediat post eruptiv pentru a putea institui măsuri profilactice corespunzătoare, duce la apariția precoce a proceselor carioase la acest nivel. Importanța menținerii integrității coronare a acestor dinți este considerată astăzi primordială pentru dezvoltarea armonioasă a întregului aparat dento-maxilar [2].

Inițierea proceselor carioase la molarii de şase ani erupți recent se face începând cu fețele ocluzale, evoluează în timp şi pe fețele proximale în funcție de cario receptivitatea şi de gradul de igienă orală practicat de copil [3].

Tratamentul proceselor carioase simple la dinții permanenți tineri reprezintă o urgență şi se efectuează în funcție de gradul de afectare a smalțului dentar. Restaurarea coronară se face pe baza principiilor de preparare a cavităților după Black adaptate materialelor compozite [1,4].

SCOPUL STUDIULUI

Studiul relevă incidența şi tratamentul cariei dentare simple la nivelul molarilor de şase ani erupți pe arcade relativ recent în urmă cu 4-6 ani.

MATERIAL ŞI METODĂ

Am realizat un studiu statistic pe un lot de 102 de pacienți cu vârste cuprinse între opt şi doisprezece ani, care s-au prezentat în serviciul nostru de specialitate pentru tratament stomatologic în perioada ianuarie 2009- ianuarie 2011. Am întocmit o fişă de studiu şi un plan de tratament care a vizat restabilirea morfologică cu materiale compozite a dinților afectați. Pe baza acestor date am determinat gradul de afectare prin carie al molarilor de şase ani la acest lot.

Cazul clinic 1:

Pacientul în vârstă de 9 ani prezintă la momentul examinării clinice intra orale carii simple la trei dintre molarii de şase ani prezenți pe arcadă respectiv: molarii inferiori şi molarul superior drept. Molarul superior stâng era integru cu marmorații în foseta distală de pe fața ocluzală. Am efectuat tratamentul de restaurare coronară prin obturație cu material compozit fotopolimerizabil a molarilor cariați. Aşa cum se observă în figura 1 molarul unu inferior drept prezenta afectare carioasă simplă, atât pe fața ocluzală, cât şi pe cea vestibulară în treimea cervicală.

Figura nr. 1. Aspectul clinic intraoral al cariei simple la nivelul molarului unu inferior drept recent erupt pe arcadă

Am preparat cavitățile de clasa I şi clasa V Black, după principiile enunțate anterior, iar pe fundul cavităților am aplicat o bază intermediară dintr-un ciment ionomer de sticlă pentru protecția pulpei dentare aşa cum se poate observa în figurile 2 şi 3.

După condensarea materialului de restaurare de tip compozit fotopolimerizabil am efectuat mişcări de funcționalizare în ocluzie statică şi dinamică după cum se poate

[1]Autor Corespondent: C. Gh. Boitor, str. Hermann Oberth, nr. 2-4, Sibiu, 550169, România, e-mail: boitorcornel@yahoo.com; tel: +40 740175420
Articol intrat în redacție în 07.04.2011 şi acceptat spre publicare în 23.08.2011
ACTA MEDICA TRANSILVANICA Decembrie 2011; 2(4)118-120

observa în imaginea din figura 4.

Figura nr. 2. Etape clinice de prepararea a celor două cavități

Figura nr. 3. Aspectul final al cavităților preparate după aplicarea bazei din ciment ionomer de sticlă

Figura nr. 4. Adaptarea funcțională a obturației realizate

Restaurarea coronară (figura 5) reface morfologic şi funcțional molarul de şase ani inferior, acesta integrându-se astfel în sistemul stomatognat al pacientului prin menținerea sa pe arcadă pentru o perioadă lungă de timp.

Figura nr. 5. Aspectul final al restaurării coronare din material compozit

Cazul clinic 2:

Pacienta în vârstă de 12 ani prezenta la momentul examinării clinice intra orale carii simple la nivelul molarilor de şase ani superiori, carie complicată la nivelul molarului unu inferior stâng şi spațiul postextracțional al molarului de şase ani inferior drept, acesta fiind extras în urmă cu patru ani (figura 6).

Figura nr. 6. Caria simplă la nivelul molarului de şase ani superior stâng

La nivelul molarului de şase ani superior stâng am preparat sub anestezie o cavitate pe fața ocluzală aşa cum se poate observa în figura 7

Figura nr. 7. Aspectul cavității pregătite la nivelul molarului superior

Restaurarea coronară am realizat-o din material compozit fotopolimerizabil care a fost apoi adaptat marginal dar şi în relații ocluzale funcționale conform imaginilor din figurile 8 şi 9.

Figura nr. 8. Adaptarea ocluzală funcțională a obturației realizate

Figura nr. 9. Aspectul final al obturației coronare

REZULTATE SI DISCUȚII

În urma analizei statistice a lotului aflat în studiu am remarcat faptul că incidența proceselor carioase simple la nivelul molarilor de şase ani la vârsta de 8-12 ani este crescută, aşa cum reiese din figura nr. 10. Astfel 40% prezentau carii simple la trei dintre molari, 27% prezentau carii simple la doi dintre molari, 18% prezentau carii simple la un singur molar iar 15% prezentau carii simple la toți molarii de şase ani.

Figura nr. 10. Incidența cariei dentare simple la nivelul molarilor de şase ani

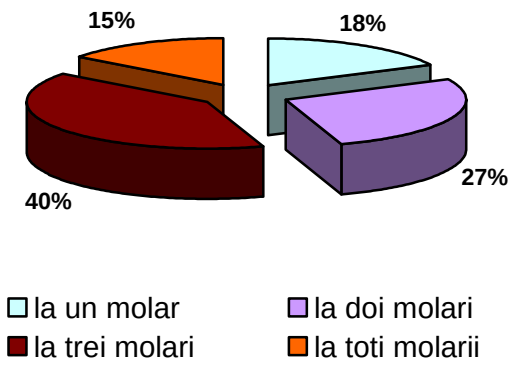

Majoritatea pacienților (79%) prezentau procese carioase simple la nivelul molarilor inferiori aşa cum se observă în figura nr. 11, fapt explicabil prin ordinea de erupție a acestor dinți pe arcadă - respectiv primii fiind cei inferiori şi apoi cei superiori.

Figura nr. 11. Gradul de afectare al molarilor de şase ani prin procese carioase simple

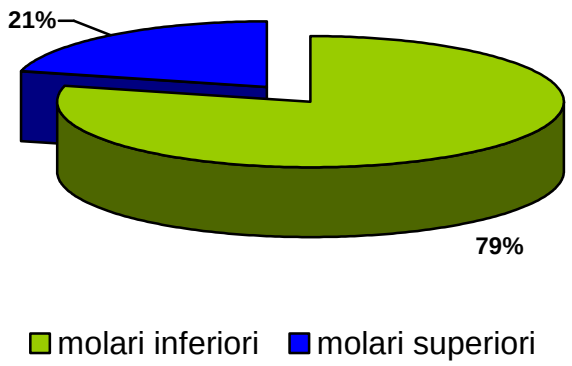

CONCLUZII

- Incidența cariei simple la nivelul molarului de şase ani erupt recent este deosebit de mare la grupa de vârstă 8-12 ani la pacienții luați în studiu;
- Ordinea de erupție pe arcadă a acestor molari influențează apariția proceselor carioase fiind mai frecvent afectați molarii de pe arcada mandibulară;
- Tratamentul proceselor carioase simple este complex prin restaurări coronare cu materiale care restabilesc morfologia dintelui, fiind necesară o adaptare morfologică şi funcțională în relații de ocluzie;
- Restaurările coronare ale molarilor de şase ani încă din copilărie au un rol important în menținerea funcțiilor aparatului dento-maxilar prin limitarea evoluției proceselor carioase şi prevenirea unor noi leziuni dar şi prin prevenirea unor anomalii dento - maxilare.

BIBLIOGRAFIE

1. A. Iliescu, M. Gafar - Cariologie şi ortodontoterapie restauratoare, Ed. Medicală, Bucureşti, 2001;
2. Gibson S, Williams S- Dental caries in preschool children: associations with social class, tooth brushing habit and consumption of sugars and sugar-containing foods. Further analysis of data from the National Diet and Nutrition Survey . Caries Res, 1999; 33: 101-13;
3. Laurence J. Platt, Maritza C. Cabezas- Early childhood dental caries, UCLA Center for Healthier Children, Families and Communities, 2000;
4. Zarnea Livia – Pedodonție, Ed. Didactică şi Pedagogică Bucureşti, 1993;
5. Mount G J, Hume WR – Conservarea şi restaurarea structurii dentare, Ed. All Educational, Bucureşti, 1999.