GREFA ALOPLASTĂ UTILIZATĂ ÎN RECONSTRUCȚIA CRESTELOR ALVEOLARE

G. S. DUMITRU[1], B. BROOS[2], M. BURLIBAŞA[3]

[1]U.M. 01751 Braşov, [2]Universitatea de Medicină Dentară München, [3]Facultatea de Medicină Dentară, U.M.F. "Carol Davila" Bucureşti

Cuvinte cheie: *grefă aloplastă, reconstrucție osoasă, implant intraosos*

Rezumat: *Un rol esențial în succesul reabilitării implantoprotetice îi revine aspectului calitativ şi cantitativ al osului la locul inserției implanturilor. Tratamentul de elecție al crestelor osoase deficitare este considerat astăzi reconstrucția osoasă susținută de implanturi. În cazul nostru, am urmărit imagistic, prin metode convenționale, osteointegrarea implanturilor endoosoase inserate în creastă alveolară reconstruită cu grefă aloplastă.*

Keywords: *alloplastic graft, bone reconstruction, intrabone implant*

Abstract: *An essential part for the success of prosthetic implant reconstruction is played by the quality and quantity of the bone present at the site of implant insertion .Todays treatment of choice for faulty bone ridges is considered to be bone reconstruction supported by implants .In our case, we followed with the help of images and through conventional methods , the osseointegration of intrabone implants inserted in an alveolar ridge which had been previously reconstructed with an alloplastic graft .*

ARTICOL ŞTIINȚIFIC PREDOMINANT TEORETIC

După cum se cunoaşte, biomaterialele au fost definite ca reprezentând „orice substanță sau combinație de substanțe, care poate fi folosită pe o perioadă de timp bine determinată, ca un întreg sau ca o parte componentă a unui sistem care tratează, grăbeşte sau înlocuieşte un țesut, organ sau o funcție a organismului uman" (Williams 1992, citat de 1).

Astfel, s-a născut ştiința biomaterialelor cu un vocabular medical şi ştiințific îmbogățit de noi termeni, destinați definirii interacțiunii între un organism viu şi un material.

Date generale

Ortopedia, chirurgia estetică, oftamologia, chirurgia maxilo-facială, cardiologia, urologia, neurologia şi practic toate specialitățile medicale, utilizează peste 400 de produse diferite de biomateriale şi 10% din activitățile medicale necesită utilizarea acestora în scopuri de: diagnosticare, prevenție şi terapie (Fig.1.).

Biomaterialele mai sunt definite, ca fiind materiale fără viață, utilizate în domenii medicale, printre care şi implantologia orală, biomateriale care trebuie să fie compatibile, din punct de vedere biologic, mecanic şi funcțional cu mediul intern înconjurător şi să producă o interacțiune cu sistemul biologic, unde sunt utilizate. Acestea sunt materiale sintetice, create pentru a obține un răspuns biologic favorabil în organism, utilizate şi pentru reconstrucția osoasă în implantologia orală, scop în care trebuie să poată fi uşor adaptabile unor tehnologii clinice şi de laborator cât mai variate.

Astfel, în evoluția implantologiei orale au fost folosite un număr variabil de materiale pentru confecționarea implanturilor dentare, dar şi a tehnicilor chirurgicale de reconstrucție osoasă, din care s-au impus doar un număr restrâns, cu anumite proprietăți obligatorii, care s-au evidențiat pe termen lung.

Biomaterialele trebuie să îndeplinească o serie de condiții speciale, pentru a asigura formarea de țesut osos. În mediul organismului aceste biomateriale stimulează procesul de formare de os nou, din patul osos receptor, iar în paralel intră şi în procesul de resorbție (2,3).

Figura nr. 1. Aplicații ale biomaterialelor în medicină (1)

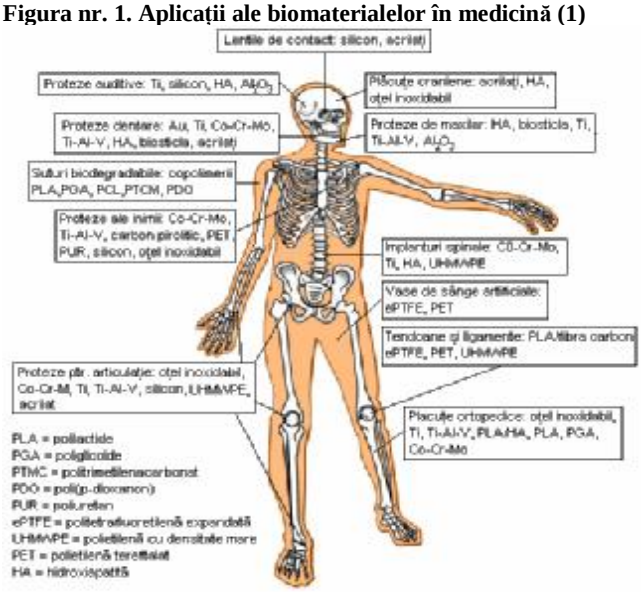

Dar pentru îndeplinirea răspunsului biologic favorabil al organismului, în interacțiunea cu biomaterialul utilizat în implantologia orală, acesta trebuie să îndeplinească mai multe condiții, şi anume:

- în primul rând, aceste materiale nu trebuie să producă reacții nocive în organismul uman, de tip infecțios, toxic, alergic, chimic sau reacție de corp străin;
- să dispună de capacitatea de a interacționa favorabil cu osul alveolar şi cu zona epitelială periimplantară, care reprezintă

[1]Autor Corespondent: Dumitru Ghe. Simion, str. Brânduşelor, nr. 12, Râşnov, jud. Braşov, România; e-mail: dumitrugsimion@yahoo.com; tel +40-0722838966

Articol intrat în redacție în 28.03.2011 şi acceptat spre publicare în 22.07.2011
ACTA MEDICA TRANSILVANICA Decembrie 2011; 2(4)127-129

bariera faţă de cavitatea orală;

- să dispună de proprietăţi favorabile, legate atât de structură, cât şi de suprafaţă;
- să tolereze forţele prezente la nivelul osului alveolar, în condiţii mecanice şi chimice complexe;
- să poată fi sterilizate (4).

O altă clasificare a biomaterialelor se poate face după acţiunea lor în organism, şi anume în: bioinerte, biotolerate, bioactive.

Dar, în decursul timpului, cercetările în domeniul biomaterialelor au relevat diverse caracteristici dezirabile ale acestora. Astfel, la începutul erei utilizării acestora în toate domeniile medicale, era considerat ideal conceptul de „material bioinert". Dar acest concept se referea la faptul că, biomaterialul nu intră în reacţie cu mediul organismului. De fapt, el formează cu osul o legătură mecanică. Din clasa materialelor bioinerte fac parte titanul, tantalul, oxizii de aluminiu etc. (5).

Ulterior, odată cu aprofundarea cercetărilor histologice, chimice, fizice şi biomecanice, inclusiv ale conceptului osteointegrării, este considerat a „fi favorabil" un material biotolerat. Astfel, în această clasă se încadrează şi următoarele materiale utilizate frecvent în medicina dentară, şi anume: materialele ceramice, aliajele Cr-Co-Mo, polimetacrilatul de metil etc.

Dar descoperirea rolului stimulator osteoformator al unor biomateriale a dus la fundamentarea conceptului de „biomaterial bioactiv". Concret, astfel de biomateriale bioactive sunt reprezentate de: hidroxiapatită, fosfatul de calciu TCP, biovitroceramicile, biosticla, anumiţi polimeri şi compozite, în această clasă găsindu-se şi materialele resorbabile.

Astfel, după cum foarte mulţi dintre profesioniştii în implantologie orală susţin, putem considera că, tipurile de biomateriale utilizate curent pentru reconstrucţia osoasă sunt următoarele: hidroxiapatita, beta tricalciu fosfatul, polimerii, compozitele, sticlele bioactive, sulfatul de calciu etc.

Bazat pe principiile regenerării osoase ghidate, biomaterialele sunt utilizate în reabilitarea implanto-protetică, în special pentru reconstrucţia crestelor alveolare deficitare, atât pentru cele situate la maxilar, cât şi la mandibulă (2).

Implantologia orală, datorită perceptelor sale ştiinţifice, a tehnicilor şi a materialelor de lucru specifice, precum şi a instrumentarului caracteristic utilizat, a devenit în prezent o specialitate de bază a medicinei dentare moderne (6). Un rol esenţial în succesul reabilitării implanto-protetice îi revine aspectului calitativ şi cantitativ al osului, la locul inserţiei implanturilor dentare.

Concret, după extracţia dentară se produc modificări dimensionale ale înălţimii şi lăţimii alveolare, modificari demonstrate clinic şi radiologic. Scopul implantologiei orale constă de fapt în restaurarea formei şi a funcţiei normale, a confortului estetic, a fonaţiei, precum şi a sănătăţii sistemului stomatognat edentat, indiferent de atrofia şi oferta osoasă existentă. Restaurarea volumului osos deficitar este de fapt condiţia unui prognostic favorabil în implantologia orală (8). Dar tratamentul de elecţie al crestelor osoase deficitare este considerat astăzi reconstrucţia osoasă, susţinută de implanturi dentare. În practică, pentru reconstrucţia ofertei osoase se utilizează următoarele tipuri de materiale: autografa, alografa, grefa xenoplastă şi aloplastă. În cazul de faţă ne vom referi la grefa aloplastă, material sintetic care stimulează procesul de formare de os nou din patul receptor, iar în paralel intră şi în procesul de resorbţie (9, 10).

În studiul nostru, am urmărit imagistic, prin metode convenţionale, osteointegrarea implanturilor endoosoase inserate în creastă alveolară reconstruită cu grefă aloplastă (1).

În tratamentele efectuate, am întâlnit situaţii care au necesitat grefarea ofertei osoase cu material aloplast, din care am selecţionat un caz, pe care îl vom prezenta imagistic.

Este vorba de o pacientă de sex feminin, în vârstă de 36 de ani, care s-a prezentat în serviciul de medicină dentară, pentru restaurarea edentaţiilor existente, clasic sau prin implanturi dentare, ţinându-se cont de oferta osoasă existentă la acest nivel.

La examinarea ortopantomografiei, constatăm existenţa procesului inflamator apical la nivelul premolarului prim superior de parte stângă (2.4), cu pierdere însemnată de substanţă osoasă, precum şi oferta osoasă redusă în zona laterală maxilară, datorată podelei sinusale coborâte (Fig.2.)

Figura nr. 2. Ortopantomografie preoperatorie

Din datele obţinute prin examinarea anamnestică, coroborate cu cele ale examenului imagistic, dar şi de comun acord cu pacienta, s-a hotărât abordarea unui plan de tratament preimplantar, dar şi a unui plan de reabilitare implanto-protetică, insistându-se mai ales pe componenta de chirurgie reconstructivă de la acest nivel.

Concret, s-a realizat ablaţia parţială a lucrării protetice, extracţia premolarului prim superior de parte stângă (2.4), cu refacerea defectului osos, prin adiţie, precum şi înălţarea podelei sinusale cu grefă aloplastă, prin tehnica de "sinus-lifting deschis".

Figura nr. 3. Ortopantomografie imediat postoperator. Se observă „plombarea" defectului osos postextracţional (s-a realizat extracţia premolarului prim superior de parte stângă)

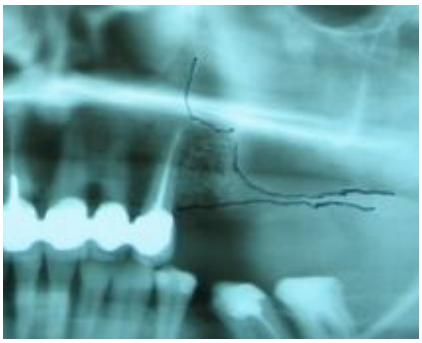

După perioada de vindecare a defectului osos, rezultat în urma extracţiei dentare, s-a trecut la elevarea podelei sinusului maxilar stâng, printr-o intervenţie clasică de sinus-lifting deschis. În aceeaşi şedinţă cu intervenţia de sinus-lifting, au fost inserate şi 3 implanturi dentare. Intervenţia chirurgicală propriu-zisă s-a realizat prin tehnica de "sinus-lifting deschis", adică prin osteotomia peretelui sinusal, decolarea mucoasei, introducerea de biomaterial în spaţiul creat, intervenţia fiind urmată de inserarea celor 3 implanturi dentare, şi în final realizându-se sutura. (Fig. 5.)

Figura nr. 4. Ortopantomografie de control la 6 luni

Figura nr. 5. Ortopantomografie după realizarea intervenției de „sinus lifting deschis" şi inserarea celor 3 implanturi dentare

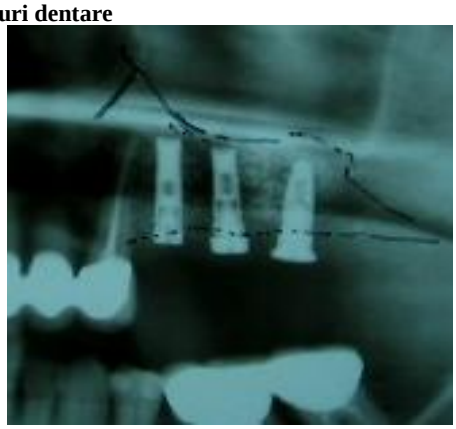

Din punct de vedere imagistic, la controlul efectuat la 10 luni de la intervenția de "sinus-lifting", urmată de inserția implanturlor dentare, în jurul acestora din urmă se observă osteocondensare şi lipsa resorbției osoase. La descoperirea implanturilor dentare (îndepărtarea capuşonului de mucoasă, cu ajutorul bisturiului circular) s-a constatat rigiditatea acestora, lipsa simptomatologiei dureroase la solicitare, precum şi mucoasa periimplantară fără semne inflamatorii. În urma acestor evaluări, implanturile dentare au fost considerate osteointegrate şi s-a trecut la faza de supraprotezare sau de restaurare protetică (Fig.6,7)

Figura nr. 6. Ortopantomografie de control la 10 luni

În acest caz, grefa aloplastă a fost utilizată pentru umplerea defectului osos imediat postextracțional, dar şi pentru înălțarea podelei sinusale. După realizarea adiției osoase, în cazul intervenției de sinus-lifting şi după inserarea implanturilor dentare, imediat postoperator, radiologic s-a constatat un contact os-implant mai redus, ulterior în jurul implanturilor dentare s-a format un os matur, capabil să suporte forțele ocluzale.

Figura nr. 7. Ortopantomografie după realizarea supraprotezării

CONCLUZII

În concluzie, putem aprecia faptul că, prin extracția dinților, procesul alveolar se transformă în creastă alveolară. În cursul acestor transformări şi ulterior la nivelul crestelor alveolare, atât pentru maxilarul superior, cât şi pentru maxilarul inferior (pentru mandibulă) au loc procese de resorbție şi de atrofie osoasă, care imprimă anumite particularități câmpurilor protetice rezultate

Concret, într-o primă fază, în funcție de gradul de resorbție şi atrofie al crestelor alveolare, dar şi în funcție de prezența dinților restanți pe arcadă, tratamentul selecționat era tratamentul protetic standard, prin restaurări protetice fixe (proteze conjuncte, de regulă punți dentare) sau prin restaurări protetice mobile şi mobilizabile (proteze adjuncte, de regulă proteze parțiale acrilice, proteze totale sau proteze scheletate). Astfel, variantele moderne de tratament, în cazul atrofiilor osoase, constau în refacerea crestelor alveolare atrofiate, prin tehnici de reconstrucție prin adiție şi augmentare osoasă, urmată de reabilitare implanto-protetică.

BIBLIOGRAFIE

1. www.scribd.ro, Radu C.: Biomateriale şi biocompatibilitatea acestora cu organismul uman, teză de doctorat, 2009;
2. Baciuț M.: Implantologie orală, Editura Medicală, Univ. "Iuliu Hațieganu" Cluj Napoca, 2007;
3. Bran S, Băciuț G, Rotam A, Băciuț M, Rotaru H, Tomescu M, Timen A, Stoian C: Experimental and clinical research on the native syntherised hydroxiapatite bone integration. Academic Journal of Manufacturing Engineering, vol. 4, nr.2, p. 12-16, 2006;
4. Lane JM: Bone graft substitutes. Western 3 Med 1995; Dec:565-567;
5. Sîrbu I: Curs practic de implantologie orală, ediția a doua, Editura CTEA, Bucureşti, 2006;
6. Mihai A.: Implantologie orală - curs, Editura Sylvi, Bucureşti 2003;
7. Baciuț G: Reconstrucția defectelor osoase maxilofaciale, Editura Sincron, Cluj-Napoca, 1998;
8. Hagel-Bradway S, Dziak R: Regulation of bone cell metabolism. J Oral Pathol Med 1989; 18:344-351;
9. Misch CE, Dietsch F: Bone-grafting materials in implant dentistry. Implant Dent 1993; 2:158-167;
10. Broos B.: Unterstützende Maßnahmen beim internen Sinuslift zum Schutz der Kieferhöhlen-schleimhaut (Schneidersche Membran), Implantologie Journal 7/2004.