VALOAREA TRANSPLANTULUI LIBER CUTANAT ÎN REZOLVAREA DEFECTELOR PARŢIALE ALE NASULUI

LILIANA ANDREI[1], I. V. IORDACHE[2]

[1]Centrul Medical Hypocrate Tulcea, [2]Universitatea "OVIDIUS" Constanţa

Cuvinte cheie: *defecte de părţi moi, autotransplant cutanat, piramidă nazală*

Rezumat: *Defectele parţiale ale nasului – este vorba de defectele parţiale de părţi moi – reprezintă o problemă socială majoră, în condiţiile în care prin poziţia sa centrală la nivelul feţei, nasul reprezintă un element esenţial în definirea fizionomiei. Repararea defectelor parţiale ale nasului sunt urmare a o serie de condiţii clinice pornind de la defectele posttraumatice (sau după muşcătură de om sau animale), şi până la defectele apărute după excizia unor formaţiuni tumorale fie ele benigne sau maligne şi unde „închiderea" directă a plăgii nu mai este posibilă. Autorii prezintă un studiu clinic retrospectiv în care este subliniată valoarea transplantului liber de piele (autotransplant) în refacerea defectelor parţiale de părţi moi la nivelul nasului, subliniindu-se faptul că un procedeu reconstructiv „clasic" îşi păstrează valoarea clinică atunci când este folosit cu indicaţia clară, iar rezultatele cosmetice sunt de o bună calitate.*

Keywords: *soft tissue defects, skin autotransplant, nasal pyramid*

Abstract: *Partial defects of the nose are part of soft tissue defects and represent a major social problem due to the central positioning of the nose at the face level, being an essential element in defining physiognomy. The reconstruction of partial nose defects follows several clinical conditions ranging from post-traumatic defects (or after humans' or animals' bites) up to defects occurred after the excision of some tumour formations, either benign or malignant, and where the direct closure of the wound is no longer possible. The authors present a retrospective clinical study underlining the value of free skin transplant (autotransplant) in partial restoration of soft tissue defects of the nose, pointing out that a "classical" reconstruction procedure maintains its clinical value when used with a clear indication and the cosmetic results are of good quality.*

INTRODUCERE

Înlocuirea sau refacerea părţilor bolnave sau traumatizate a reprezentat un vis al omului de secole, iar prima raportare a unui transplant de piele liberă umană încununat de succes a fost cea a lui Sir Asthy Cooper, care în 1817 a folosit pielea de pe un police amputat pentru acoperirea bontului de amputaţie.(1,2)

În 1869 Reverdin a raportat vindecarea plăgilor granulare prin ceea ce el numea „transplant epidermic".

Fundamentarea ştiinţifică a transplantului s-a dezvoltat mai ales în ultimii 50-60 de ani, iar bazele imunologice ale rejectului transplantului au fost definite de observaţiile lui Lexer (1911), Schöne (1912) şi Gibson (1955).(3)

În literatura medicală, dar mai ales în practica chirurgicală sunt folosiţi atât termenul de transplant, cât şi cel de grefă (transplant mai ales pentru organe), dar noi credem că termenul corect este cel de transplant, iar transplantul liber tisular (respectiv piele) este lipsit (prin definiţie) de circulaţia proprie, iar „priza" se realizează prin stabilirea de noi conexiuni vasculare cu zona receptoare (primitoare).(4)

Autotransplanturile tisulare libere îşi menţin structura lor iniţială, dacă sunt transplantate într-un mediu convenabil din punct de vedere anatomic şi biologic (zonă receptoare de bună calitate).(5,6)

Transplantul liber de piele – autotransplant, izotransplant, homotransplant – este folosit în clinică de multe specialităţi chirurgicale, dar cel mai utilizat este autotransplantul; zonele donatoare fiind reprezentate, în principiu, de orice zonă corporală capabilă să „doneze" piele sănătoasă cu excepţia feţei, palmelor şi plantelor.

Ca variante tehnice, autotransplantul liber de piele poate fi: transplantul de piele liber despicată (subţiri, intermediare, groase) sau transplantul de piele liberă toată grosimea (adică zona donatoare trebuie să permită sutura directă după recoltare).

Procesul de ataşare a transplantului liber de piele la zona receptoare este definit prin sintagma „priză a transplanturilor" care trece prin trei faze succesive: hrănirea prin imbibiţie (până la 72 ore), faza stabilirii conexiunilor vasculare prin înmugurire (2-5 zile) şi faza revascularizării transplantului (5-14 zile).(7)

Din punct de vedere clinic sunt importante câteva caracteristici ale pielii transplantate liber dar, de cele mai multe ori, transplantul păstrează caracteristicile zonei donatoare cu excepţia sensibilităţii şi a secreţiei sudorale (pentru clinician este important să aibă în vedere caracteristici precum: contractarea, culoarea şi anexele pielii transplantate, dar şi sensibilitatea, rezistenţa şi creşterea pielii transplantate).(8)

SCOP

Am urmărit să stabilim ce valoare clinico-chirurgicală are încă autotransplantul cutanat liber în rezolvarea defectelor parţiale de părţi moi ale piramidei nazale.

MATERIAL ŞI METODĂ DE LUCRU

Am efectuat un studiu retrospectiv pentru anul 2008 pe

[1]Autor Corespondent: Liliana Andrei, Str. Sălciilor, Nr. 8, Tulcea, Judeţul Tulcea e-mail: andrei_liliana16@yahoo.com, tel: +40 722231431
Articol intrat în redacţie în 18.01.2012 şi acceptat spre publicare în 23.03.2012
ACTA MEDICA TRANSILVANICA Iunie 2012; 2(2):21-23

cazuistica secţiei de chirurgie plastică şi microchirurgie reconstructivă din Spitalul Clinic Judeţean de Urgenţă Constanţa.

În anul în care s-a efectuat studiul, în secţie au fost internaţi şi trataţi un număr de 868 de pacienţi cu diverse afecţiuni din care nu număr de 27 au fost internaţi pentru afecţiuni ale piramidei nazale ce au necesitat o reconstrucţie parţială a nasului.

În lotul de studiu au fost incluşi toţi pacienţii cu vârsta de peste 18 ani ce au prezentat defecte parţiale de părţi moi ale nasului şi au fost excluşi pacienţii ce prezentau defecte de piramidă nazală complexe şi care depăşeau ca şi volum 1/3 din piramida nazală, acestea necesitând – de principiu – intervenţii chirurgicale reparatorii seriate. Nu au fost incluşi nici pacienţii care în timpul internării au refuzat să semneze consimţământul informat ca acord, pentru a fi supuşi intervenţiei chirurgicale cu scop reparator.

REZULTATE ŞI DISCUŢII

Din punct de vedere procedural cei 27 de pacienţi incluşi în lotul de studiu reprezintă 3,1% din totalul cazurilor internate şi tratate în clinica de chirurgie plastică şi microchirurgie reconstructivă în intervalul studiat.

Figura nr. 1. Procentul pacienţilor cu reconstrucţii parţiale nazale

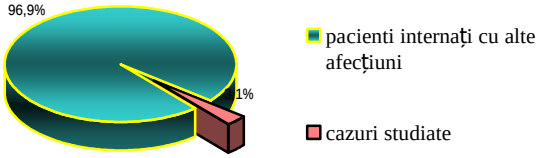

Lotul de studiu a fost structurat dintr-un număr de 18 bărbaţi şi 9 femei, ceea ce reprezintă 66,66% bărbaţi şi 33,33% femei, cu vârste cuprinse între 18 şi 78 de ani, dar cu o incidenţă maximă în intervalul de vârstă 50-60 de ani, interval în care au fost incluşi 21 de pacienţi adică 77,5%.

În privinţa etiologiei defectelor parţiale de piramidă nazală cazurile au fost repartizate după cum reiese din graficul de mai jos:

Figura nr. 2. Repartiţia din punct de vedere etiologic a defectelor incluse în studiu

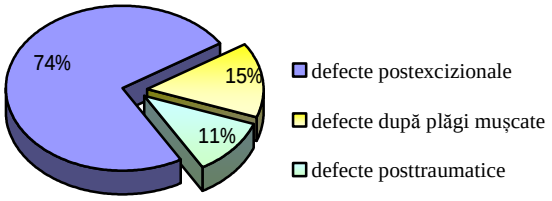

De menţionat că din cele 4 defecte după plăgi muşcate 3 au fost rezultatul unor muşcături de om, fie ca agresiune, fie accidentale.

În privinţa procedeelor de reconstrucţie situaţia pe lotul studiat a fost următoarea:

- 2 pacienţi au fost rezolvaţi prin dirijarea epitelizării spontane;
- 2 pacienţi prin folosirea unor lambouri regionale (nasogenian);
- 3 pacienţi au beneficiat de transplant liber de ţesut compozit (auricular);
- 20 pacienţi au fost rezolvaţi folosind autotransplantul cutanat liber (piele toată grosimea sau despicată) toţi rezultând în urma excizării unor formaţiuni tumorale regionale ce au realizat defecte ce nu puteau beneficia – fără repercusiuni cosmetice majore – de alt procedeu reconstructiv.

Figura nr. 3. Reconstrucţie de apex nazal prin lambou nasogenian



Figura nr. 4. Reconstrucţie aripă nazală prin transplant liber compozit (ureche dreaptă)

Figura nr. 5. Reconstrucţie prin autotransplant de piele liberă toată grosimea (defect postexcizional)

CONCLUZII

- Prin poziţia sa centrală la nivelul feţei, nasul constituie elementul esenţial în definirea fizionomiei.
- Rezolvarea defectelor parţiale ale nasului (defecte de părţi moi) pot beneficia de o serie de procedee reconstructive toate având drept scop refacerea formei şi funcţiei regiunii.

- Rezolvarea defectelor parţiale de părţi moi postexcizionale este aproape în exclusivitate prin folosirea autotransplantului liber cutanat care asigură un aspect cosmetic bun, dar şi avantajul major al urmăririi facile a eventualelor recidive locale.
- Studiul relevă faptul că în practica chirurgicală (medicală – în general) este bine să acordăm atenţia necesară procedeelor simple.

BIBLIOGRAFIE

1. Ionescu A. Patologie chirurgicală, sub redacția Th. Burghele Ed. Medicală Bucureşti; 1976. p. 2.
2. Carthy Mc, Joseph G. Plastic Surgery. W.B. Sounders Company. 1999;1:186-275-508-546.
3. Barron JN, Saad M. General principles and basic techniques - Operative plastic and reconstructive surgery: Ed: Churchill Livingstone, Edinburg; 1980.
4. Bordeianu I, Iordache IV, Caraban BM. Chirurgie plastică și microchirurgie reconstructivă, Ed. Muntenia, Constanța; 2010.
5. Baran NK, Horton CE, Growth of skin grafts, flaps and scars in young minipigs. Plast Reconstr Surg. 1972;50:487–496.
6. Chiotan N, Matusz PL. Biologia cicatrizării, Ed. Mirton, Timişoara; 1993.
7. Dragomir C. Chirurgie plastică și reparatorie. Ed. Junimea, Iași. 1980;1:56-86.
8. Terzis JK. Functional aspects of reinnervation of free grafts. Plast. Reconstr Surg. 1978. p. 58-142.