# ILEUSUL BILIAR – ATITUDINEA TERAPEUTICĂ ÎN URGENŢĂ

**C. TĂNĂSESCU[1], D. ORGA-DUMITRIU[2], MINODORA TEODORU[3], A. TEODORU[4]**

[1,2,3,4]*Universitatea „Lucian Blaga" din Sibiu*

***Cuvinte cheie:*** *ileus biliar, urgenţă, fistulă biliară*

***Rezumat:*** *Ileusul biliar reprezintă o complicaţie rară, dată de pătrunderea calculilor de la nivelul colecistului în lumenul intestinului subţire, printr-o fistulă bilio-digestivă, determinând la acest nivel oprirea tranzitului intestinal pentru materii fecale şi gaze cu apariţia ocluziei intestinale. A fost descrisă pentru prima dată de către Naunyn pe 127 de cazuri în 1892. Autorii prezintă cazul unui bărbat de 75 de ani, hipertensiv, cu un AVC în antecedente care se prezintă în serviciul de urgenţă cu simptomatologia unei ocluzii intestinale înalte. Se intervine chirurgical de urgenţă, diagnosticul postoperator fiind de ileus biliar apărut în urma unei fistule bilio-digestive. Lucrarea exprimă opinia autorilor în legătură cu atitudinea terapeutică în urgenţă în ileusul biliar.*

***Keywords:*** *gallstones ileus, emergency, bilio-enteric fistula*

***Abstract:*** *Gallstones ileus is an extremly rare complication of gallstones characterized by the appearance of a more or less complet intestinal obstruction, caused by the impacting of the calculus on the intestine, originated from the biliar vesicle through the cholecyst-enteric fistule.(1,3) First mentioned by Bartholin in 1654, yet the condition is described in detail in 1892 by Naunyn the experience of 127 cases.(1) The authors presents the case of a patient 75 years old who was addmitted to our hospital with acute onset of nausea, vomiting, diffuse abdominal pain, abdominal distension, ceasing of gas intestinal functions and worsening general state. Intraoperative he was diagnosed with gallstone ileus. The purpose of the paper is to underline the superiority of the two stage procedure, in the case of hight morbidity patients.*

## INTRODUCERE

Ileusul biliar reprezintă o complicaţie rară, dată de pătrunderea calculilor de la nivelul colecistului în lumenul intestinului subţire, printr-o fistulă bilio-digestivă, determinând la acest nivel oprirea tranzitului intestinal pentru materii fecale şi gaze, cu apariţia ocluziei intestinale. A fost descrisă pentru prima dată de către Naunyn pe 127 de cazuri în 1892.(1) Ileusul biliar apare în 1 până la 4% din ocluziile intestinale mecanice. La nivelul populaţiei peste 65 de ani frecvenţa este însă mai crescută, ajungând pînă la 25% din totalul ocluziilor intestinale pe intestinul subţire prin obstacol mecanic.

Diagnosticul pozitiv este adesea întârziat, iar mortalitatea este crescută, atingând valori de 15-18%, dar care pot reflecta uneori vârsta şi comorbidităţile asociate. Cel mai frecvent calculii ajung în intestinul subţire printr-o fistulă bilio-enterică, ce complică 2-3% din colecistitele acute litiazice, în urma unor episoade de acutizare (2), dar pot ajunge şi trans-papilar în urma sfincterotomiei endoscopice. Datorită acumulării de sediment intestinal pe suprafaţa calculului, pe parcursul pasajului intestinal acesta creşte în dimensiuni. Majoritatea calculilor se inclavează la nivelul ileonului terminal (50-75%), urmată de localizările la nivelul ileonului proximal şi jejunului (20-40%), în timp ce la nivel duodenal se pot inclava mai puţin de 10% din calculii biliari proveniţi în urma fistulelor colecisto-duodenale.(3)

## PREZENTARE DE CAZ

Pacient în vârsta de 75 de ani s-a prezentat la Unitatea Primiri Urgenţe Sibiu pentru următoarele acuze: dureri abdominale difuze, meteorism abdominal, senzaţie de greaţă şi vărsături, oprirea tranzitului intenstinal pentru gaze şi alterarea stării generale. Dintre antecedentele personale patologice mai semnificative reţinem: accident vascular cerebral cu hemipareză dreaptă sechelară, HTA, colecistectomie pentru colecistită acută litiazică. La examenul obiectiv se constată un abdomen global mărit de volum, imobil cu mişcările respiratorii, sensibil spontan şi la palpare pe întreaga arie, cu apărare musculară şi contractură abdominală în mezogastru şi hipocondrul drept.

Probele de laborator relevă: un nivel crescut al ureei (148mg/dl, v.n. 18-55), creatinina (1,34mg/dl, v.n. 0,7-1,3), VSH (24mm/h, v.n. 0-10), dezechilibru hidro-electrolitic: Cl (81 mEq/l, v.n. 98-107), K (2,9mEq/l, v.n. 3,5-5), leucocitoză cu neutrofilie. Radiografia abdominală pe gol evidenţiază prezenţa de nivele hidroaerice, precum şi posibila prezenţă a calculului radioopac. Triada clasică descrisă de Rigler (pneumobilie, anse destinse, calcul opac) nu a fost prezentă, în cazul nostru lipsind pneumobilia.(8)

Pe baza datelor clinice şi paraclinice s-a pus diagnosticul de ocluzie intestinală.

Intraoperator se descoperă cauza procesului ocluziv – calcul biliar inclavat la nivelul joncţiunii ileo-cecale. De asemenea, se constată o fistulă colecisto-duodenală, în cadrul unui bloc aderenţial subhepatic.

Se mobilizează calculul de la nivelul valvulei lui Bauhin în amonte până la aproximativ 60 de cm de joncţiunea ileo-cecală şi se practică ileotomie cu extragerea a doi calculi

[1]Autor Corespondent: C. Tănăsescu, Spitalul Clinic Judeţean de Urgenţă Sibiu, Clinica Chirurgie I, Bd. C. Coposu, Nr. 2-4, Sibiu, România, e-mail: tanasescuciprian@yahoo.fr, tel.: 0722490048
Articol intrat în redacţie în 02.03.2012 şi acceptat spre publicare în 26.04.2012
ACTA MEDICA TRANSILVANICA Iunie 2012; 2(2):35-36

biliari migraţi prin fistula colecisto-duodenală şi ileorafie. Se decide amânarea rezolvării chirurgicale a fistulei colecisto-duodenale pentru un eventual timp doi al intervenţiei chirurgicale datorită tarelor asociate şi stării generale alterate a pacientului dezechilibrat hidroelectrolitic prin mecanismele fiziopatologice ale ocluziei intestinale.

**Figura nr. 1. Rx abdominal pe gol**

Evoluţia postoperatorie imediată este nefavorabilă, pacientul cu hipoproteinemie majoră, prezentând la 48 de ore - evisceraţie aseptică. Se reintervine chirurgical de urgenţă practicându-se cura eviscerației. Evoluţia ulterioară este lent favorabilă, pacientul externându-se la 10 zile de la reintervenţie.

**Figura nr. 2. Extragerea calculului (a, b, c, d)**

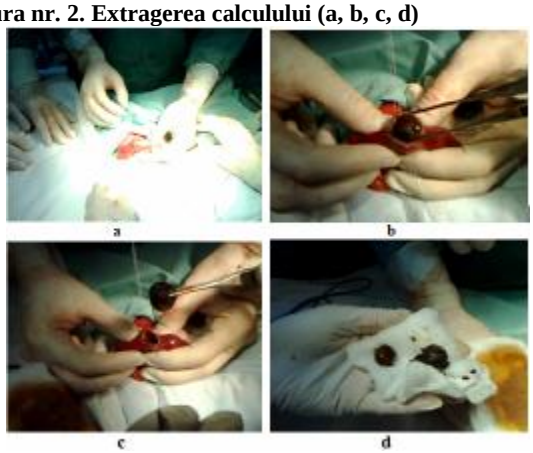


## DISCUŢII

Ileusul biliar este o complicaţie rară, dar cu evoluţie posibil extrem de gravă a litiazei biliare. De obicei instalarea bolii este precedată de câteva colici biliare sau chiar de o colecistită acută. Apare cel mai frecvent ca urmare a formării unei fistule bilio-enterale, prin compresiunea realizată de către un calcul masiv situat la nivelul colecistului, care va şi pasa această fistulă. De multe ori calculul străbate restul tubului digestiv fără nicio problemă, eliminându-se prin materiile fecale. Uneori, însă, în cazul calculilor suficient de mari, aceştia se pot opri la nivelul intestinului subţire (duoden sau joncţiune ileo-cecală), provocând instalarea ocluziei intestinale. Se consideră ca necesară pentru a produce obstrucţia enterală o dimensiune a calculilor de 2,5-3cm.(5) Tomografia computerizată este metoda cea mai utilă în diagnosticul precoce şi exact al afecţiunii, fiind considerată ca metodă electivă de diagnostic etiologic al ocluziei intestinale la vârstnici.(6) Scopul tratamentului în ileusul biliar este de a îndepărta cât mai repede obstacolul, pentru a scoate pacientul din ocluzia intestinală, dar şi de a scădea la minimum morbiditatea şi mortalitatea acestei afecţiuni.(7) Intervenţia într-un singur timp presupune enterolitotomie, cu extragerea calculului şi scoaterea pacientului din ocluzia intestinală, colecistectomie cu desfiinţarea fistulei bilio-digestive şi repararea partenerului intestinal participant la fistulă. Intervenţia în doi timpi presupune iniţial, în urgenţă-enterolitotomia cu extragerea calculului şi apoi ”la rece”, la 4-6 săptămâni colecistectomia şi închiderea fistulei. Este o intervenţie atât eficientă, cât şi sigură. Morbiditatea procedurii într-un singur timp este de 16,9%, în timp ce pentru simpla enterolitotomie este mult mai mică de până la 11,7%. Complica- ţiile cele mai frecvente sunt fistula intestinală, supuraţia plăgii operatorii, icterul mecanic (în cazul procedurii în doi timpi) sau chiar decesul. În cazul nostru, ţinând cont în primul rând de starea generală alterată a pacientului, de vârsta acestuia, de comorbidităţile asociate şi de riscurile asociate unei intervenţii prelungite am optat pentru varianta în doi timpi, efectuând doar enterolitotomia cu extragerea calculului. Această alegere a permis o evoluţie postoperatorie favorabilă, pacientul fiind externat în ziua a 10-a postoperator.

## CONCLUZII

- Ileusul biliar este o afecţiune care trebuie luată în considerare, atunci când facem diagnosticul diferenţial al unui sindrom ocluziv în urgenţă, mai ales în cazul persoanelor vârstnice.
- Atitudine terapeutică înţeleaptă, în cazurile dificile, ale persoanelor vârstnice, tarate, a căror viaţă este pusă în pericol este de a rezolva într-un prim timp ocluzia intestinală şi abia ulterior, la distanţă dacă starea pacientului o permite se va rezolva şi etiologia obstacolului biliar. Uneori gesturi mici chirurgicale pot salva viaţa pacientului.

## BIBLIOGRAFIE

1. Ellis H. Special Forms of Intestinal Obstruction. În “Maingot's Abdominal Operation“, Ed. Appleton & Lange; 1990, p. 905 - 32
2. Suteu I., Bucur A. Ocluziile intestinale. În “Tratat de Patologie Chirurgicală, Ed. Medicală (Bucuresti); 1986. p. 700-706.
3. Angelescu, N. Ocluziile intestinale. În Tratat de Patologie Chirurgicală“, Ed. Medicală (Bucuresti); 2001. p. 2168-2184.
4. Andronescu P, Miron A, Andronescu C, Seicaru T, Gradinaru V. Optiuni terapeutice în ileusul biliar. Chirurgia (Bucur.); 1996;5:235.
5. Pavlidis TE, Atmatzidis, KS, Papaziogas BT. Management of Gallstone Ileus. J. Hepatobiliary Pancreat. Surg; 2003:10:299.
6. Rodriguez Hermosa JI, Codina Cazador A, Girones Vila J, Roig Garcia J. Gallstone Ileus: Results of Analysis of a Series of 40 Patients. Gastroenteral Hepatol; 2001:24:489.
7. Simion S, Lepadat G, Croitoru A, Ghita, B. Mastalier B, Angelescu M, Simion Ioana Chirurgia; 100(6):583-586. Opţiuni terapeutice în ileusul biliar.
8. Rigler LG, Borman CN, Noble Ioana JF. Gallstone obstruction: pathogenesis and roentgen manifestations. JAMA. 1994;117:1753-1759.
9. Kirchmayr W, Muhlmann G. Gallstone ileus: rare and still controversial. Aust N Z J Surg. 2005;75:234-238.
10. Reisner RM, Cohen JR. Ioana Gallstone ileus: a review of 1001 reported cases The American Surgeon. 1994;60(6):441-6.
11. Yu CY, Lin CC, Shyu RY, Hsieh CB, Wu HS, Tyan YS, et al . Ioana Value of CT in the diagnosis and management of gallstone ileus. World J Gastroenterol. 2005;11:2142-7.