TRATAMENTUL CONSERVATIV AL TRAUMATISMULUI HEPATIC LA PACIENTUL POLITRAUMATIZAT

A. ISTODOR[1], O. MAZILU[2], D. ILIESCU[3], L. SIMA[4], O CREŢU[5]

[1]Doctorand Universitatea de Medicină şi Farmacie „Victor Babeş" Timişoara, [2,3,4,5]Universitatea de Medicină şi Farmacie „Victor Babeş" Timişoara

Cuvinte cheie: *traumatism hepatic, tratament conservativ, management*

Rezumat: *Introducere: Ficatul este al doilea viscer abdominal interesat ca frecvenţă în cursul traumatismelor abdominale, dar în acelaşi timp reprezintă şi principala cauză de mortalitate prin acest tip de leziuni. Prezentăm cazul unei paciente în vârstă de 51 de ani, victima unui accident rutier, la care, CT abdominal relevă contuzie hepatică şi hidro-pneumo-peritoneu. Rezultate: Se intervine chirurgical şi intraoperator se constată hematom intrahepatic, depolisare la nivelul cecului cu mucoasa integră, ruptură de mezenter la aproximativ 150 cm de unghiul Treitz, cu integritatea ansei. Se decide o atitudine conservativă în ce priveşte hematomul intrahepatic şi se practică enterorafie, mezenterorafie, cecorafie, rezecţie segmentară de epiplon, drenaj abdominal multiplu. Concluzii: Managementul nonoperativ al pacienţilor traumatizaţi hepatic stabili hemodinamic a devenit astăzi un standard al conduitei în serviciile de traumatologie.*

Keywords: *hepatic trauma, conservative treatment, management*

Abstract: *Introduction: The liver is the second important abdominal viscera regarding its frequency in abdominal trauma but at the same time, it represents the main cause of death determined by this kind of lesion. We present the case of a 51 year-old patient, victim of a car accident, for whom the abdominal computed tomography (CT) shows hepatic contusion and hydropneumoperitoneum. Results: During the surgical intervention, we discovered an intrahepatic hematoma, cecum depolisation with complete lining, mesenteric rupture at approximately 150 cm from the Treitz angle, with complete ansa. We decided for a conservative approach regarding the intrahepatic hematoma, practicing enterorrhaphy, mesenteriorrhaphy, cecorrhaphy, epiploon segmentectomy and multiple abdominal drainage. Conclusions: The nonoperational management of the hemodynamically stable patients with hepatic trauma is becoming a standard conduct in trauma services.*

INTRODUCERE

Ficatul este al doilea viscer abdominal interesat ca frecvenţă în cursul traumatismelor abdominale, dar în acelaşi timp reprezintă şi principala cauză de mortalitate prin acest tip de leziuni. Mai mult, leziunile hepatice se asociază în proporţie de până la 74% cu alte leziuni toracice sau diafragmatice. Dintre acestea, cele mai frecvente asocieri sunt leziuni ficat-splină (45% din cazuri), leziuni costale în asociere (33% din cazuri), în timp ce leziuni ale duodenului sau pancreasului apar mai frecvent asociate cu traumatismele ficatului stâng.(1,2)

Cea mai acceptată clasificare a leziunilor hepatice apare astăzi New Liver Injury Scale, clasificare propusă de American Association for the Surgery of Trauma (AAST). Ea este bazată pe imaginile obţinute prin CT spiral, leziunile hepatice fiind ierarhizate în 6 grade, progresiv cu importanţa distrucţiei parenchimale.(4)

Această clasificare apare astăzi ca cea mai des folosită, pe baza acesteia fiind practic stabilite diferite protocoale de terapie, acestea variind de la atitudinea conservativă la intervenţia chirurgicală imediată. Această clasificare apare astăzi ca principalul factor de predicţie în ceea ce priveşte necesitatea unei intervenţii chirurgicale în urgenţă, fiind considerat că pacienţii care necesită în acest sens o laparotomie sunt de risc crescut.(16)

Prin urmare, explorarea CT apare obligatorie la toţi pacienţii cu traumatisme abdominale şi suspectaţi de leziuni hepatice (3), mai puţin la cazurile simptomatice la care este posibilă temporizarea acestora.(5) Pacienţii instabili hemodinamic vor necesita o intervenţie chirurgicală imediată, dar şi în aceste situaţii, studiile actuale recomandă intervenţii limitate, cu un impact operator cât mai redus.

Managementul nonoperativ al pacienţilor traumatizaţi hepatic stabili hemodinamic a devenit astăzi un standard al conduitei în serviciile de traumatologie.

PREZENTARE DE CAZ

Expunerea unui caz de traumatism hepatic la un pacient politraumatizat.

Pacienta HM, în vârstă de 51 de ani se internează de urgenţă în clinica de chirurgie prin transfer de la spitalul Orăştie, fiind afirmativ victima unui accident rutier survenit în urmă cu 12 ore.

La internare, pacienta prezintă dureri abdominale difuze predominante la nivelul hipocondrului drept, fără semne de iritaţie peritoneală, cu dureri la palpare la nivelul bazinului şi la nivelul hemitoracelui drept, echilibrată hemodinamic (TA=120/80mmHg,P=80 B/min) şi respirator.

Ecografia abdominală efectuată în jurul orei 7:00 evidenţiază un ficat omogen cu o arie uşor ecogenă, neomogenă, slab delimitată de aproximativ 45 mm în lobul drept, fără colecţii lichidiene intraperitoneale în momentul examinării (figura nr. 1).

[1]Autor corespondent: Alin Istodor, Str. Ghe Dima, Nr. 5, Timişoara, România, E-mail: alistodor@yahoo.com, Tel: +40742 075978
Articol intrat în redacţie în 28.06.2012 şi acceptat spre publicare în 28.08.2012
ACTA MEDICA TRANSILVANICA Decembrie 2012;2(4):70-72

Figura nr. 1. Ecografie abdominală la momentul internării

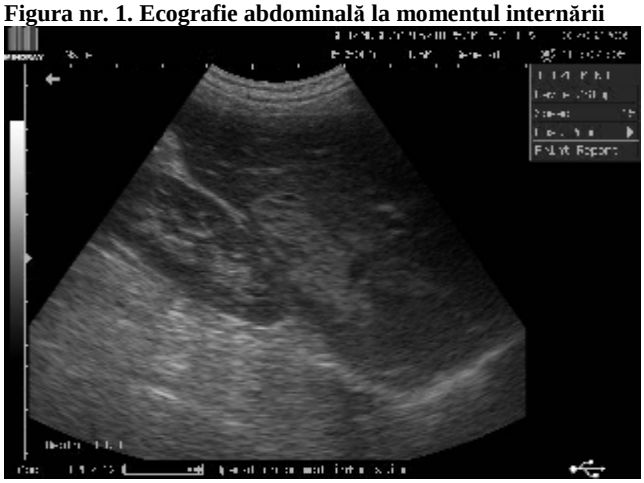

Examenul CT toraco-abdominal efectuat în cursul aceleaşi zile, ora 11:15, evidenţiază o hipodensitate neiodofilă cu contur anfractuos localizată în segmentul VI LDH, minima cantitate de lichid de ascită perihepatic şi în Douglas (în cantitate mai mare), lichidul de ascită cu densităţi parafluide; fractură cominutivă ram ischio-pubian inferior stg., fractură ram ischio-pubian superior stâng.

Figura nr. 2. Examen CT toraco-abdominal la internare

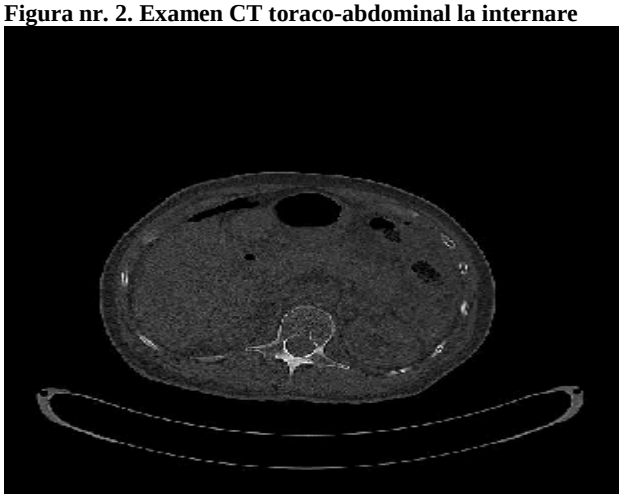

Se decide monitorizare sub un tratament conservator cu urmărirea în dinamică a constantelor biologice, valorilor tensionale şi simptomatologie clinică. Ecografiile efectuate la internare nu prezintă modificări importante în evoluţie.

La 24 de ore, la examenul clinic se pune în evidenţă o accentuare a durerilor abdominale cu apariţia semnelor de iritaţie peritoneală cu abdomen uşor destins de volum, cu apărare musculară; se decide efectuarea unui CT abdominal care relevă hidro-pneumo-peritoneu, acumulare lichidiană perihepatică, perisplenică, în bursa omentală în spaţiul Morisson, în firidele parietocolice bilateral şi în Douglas. Ficatul prezintă la nivelul LHD segment V şi VI, arii hipodense, difuz conturate hipocaptante atât în timp arterial, cât şi portal cu aspect de contuzie hepatică, fracturi costale CVII şi CVIII drepte linie axilară şi C IX dreapta arc anterior.

Se decide intervenţia chirurgicală, şi intraoperator se constată lichid peritoneal în cantitate de aproximativ 1500 ml, false membrane la nivelul anselor intestinale şi epiplonului, cu necroza de epiplon blocat în Douglas; la aproximativ 70 de cm de unghiul Treitz şi la 100 cm se găsesc leziuni cu interesarea lumenului ansei intestinale, depolisare la nivelul cecului cu mucoasa integra, ruptură de mezenter la aproximativ 150cm de unghiul Treitz, cu integritatea ansei, fără efracţia hematomului intrahepatic.

Se practică enterorafie, mezenterorafie, cecorafie, rezecţie segmentară de epiplon, drenaj abdominal multiplu atitudine conservativă în ceea ce priveşte hematomul intrahepatic.

Evoluţia postoperatorie este favorabilă, cu reluarea tranzitului intestinal şi alimentaţiei, tuburile de dren suprimându-se succesiv, începând cu ziua 4. CT abdominal efectuat în ziua a VIII-a postoperator relevă hipodensitate în bandă cu ramificaţii arborescente, slab iodofilă interesând segmentele LHD VI, VII, V. Ramurile portale şi suprahepatice permeabile fără extravazare sangvinolentă în soluţia de laceraţie hepatică. Pacienta se externează în ziua 21 postoperator.

DISCUŢII

Examenul clinic local poate pune în evidenţă o sensibilitate abdominală de intensitate variabilă, în contextul unui abdomen moderat destins, sau poate releva semne nete de peritonită acută, în special în condiţiile unor asocieri lezionale abdominale extrahepatice. Asociat, examinarea completă a pacientului vizează identificarea tuturor leziunilor asociate (la nivelul craniului, toracelui, bazinului sau membrelor), precum şi eventuala ierarhizare a acestora.

Diagnosticul paraclinic al leziunilor hepatice presupune ecografia abdominală care reprezintă de regulă prima explorare efectuată în urgenţă imediată în cazul pacienţilor traumatizaţi abdominal, ea putând fi efectuată rapid atât în serviciul de urgenţă, cât şi în sala de intervenţii chirurgicale. Se consideră astăzi că senzitivitatea metodei în aceste situaţii este de aproximativ 98% pentru leziunile hepatice de gradul III sau mai mult; computer tomografia, în special cu substanţă de contrast în varianta CT spiral, apare astăzi ca explorarea de elecţie în traumatismele hepatice. Metoda permite o corectă evaluare a leziunilor hepatice şi încadrarea acestora conform clasificării AAST. Din punct de vedere al atitudinii conservatorii, o serie de elemente clinice, biologice şi paraclinice sunt absolut esenţiale.

Astfel, cea mai importantă problemă, la internare sau după eventuala resuscitare a unui pacient, o reprezintă decizia necesităţii intervenţiei chirurgicale, decisive fiind severitatea leziunilor la examenul CT (6,7), dar şi starea hemodinamică a pacientului.

Atitudinea conservativă a reprezentat indiscutabil un progres major în tratamentul pacientului politraumatizat şi cu leziuni hepatice. Particularitatea cazului prezentat rezidă din faptul că, deşi s-a intervenit chirurgical pentru leziunile abdominale asociate, traumatismul hepatic a fost tratat conservativ.

CONCLUZIE

În acest moment, ca şi standard de procedură se consideră că pacienţii cu leziuni de gradele I, II şi III, stabili din punct de vedere hemodinamic şi fără semne de peritonită acută vor beneficia de tratament nonchirurgical cu rezultate foarte bune.

REFERINŢE

1. Maione G, Tommasini Degna C, Baticci F, et al. Les contusions du foie. Importance des lesions associees chez les polytraumatises. J Chir (Paris). 1994;131:194-200.
2. Khan AN. Liver Trauma, eMedicine, Last Updated September; 2005.
3. Matthes G, Stengal D, Seifert J, et al. Blunt liver injuries in polytrauma: results from a cohort study with the regular use

of whole-body helical computed tomography. World J Surg. 2003;27:1124-1130.
4. Fang JF, Chen RJ, Wong Y, et al. Classification and treatment of pooling contrast material on computer tomographic scan of blunt hepatic trauma. J Trauma 2000;49:1083-1088.
5. Shih HC, Wen YS, Ko TJ, et al. Noninvasive evaluation of blunt abdominal trauma: prospective study using diagnostic algorithms to minimize nontherapeutic laparotomy. World J Surg. 1999;23:265-270.
6. Cogbill TH, Moore EE, Jurkovich GJ, et al. Severe hepatic trauma: a multicentric experience with 1355 liver injuries. J Trauma. 1988;28:1433-1438.
7. Asesio JA, Roldan G, Petrone P, et al. Operative management and outcomes in 103 AAST_OIS grades IV and V complex hepatic injuries: trauma surgeons still need to operate, but angioembolization helps. J Trauma, 2003;54:647-654.