CARCINOMUL MEDULAR MAMAR

ALINA VENTER[1]

[1]*Universitatea din Oradea*

Cuvinte cheie: *cancer de sân, carcinom medular, mamografie, ecografie*

Rezumat: *Carcinomul medular este un tip special de carcinom ductal invaziv, relativ rar, reprezentând 2-7% din toate neoplasmele mamare. Material şi metodă. Prezentăm cazul unei paciente care s-a prezentat cu o formaţiune tumorală la nivelul sânului stâng descoperită cu trei săptămâni înainte. Rezultate. Mamografia digitală efectuată cu un aparat Giotto Image a evidenţiat o opacitate lobulată cu contururi şterse, de intensitate medie, în CSE. Examenul ecografic a pus în evidenţă o formaţiune solidă cu contururi lobulate şi microlobulate, nete, structură intens hipoecogenă, cu pseudosepturi hiperecogene. Materialul examinat microscopic pe secţiuni după fixare la parafină a condus la diagnosticul de carcinom medular. Concluzii: Carcinomul medular este o tumoră malignă bine delimitată, lobulată, cu creştere rapidă; uneori, din cauza reacţiei inflamatorii importante asociate, prezintă contururi şterse. Diagnosticul mamografic şi ecografic este dificil, neexistând un aspect patognomonic. Trebuie analizate atent toate caracteristicile imagistice pentru a evita confuzia cu alte formaţiuni tumorale bine delimitate, în primul rând cu cele benigne.*

Keywords: *breast carcinoma, medullary carcinoma, mammography, echography*

Abstract: *Medullary breast carcinoma is a special type of invasive ductal carcinoma, relatively rare, representing 2-7% of all breast neoplasms. Material and methods: We present the case of a patient who checked in due to an existing tumour mass in the left breast discovered three weeks before. Results: Digital mammography with Giotto Image revealed a lobulated opacity with blurred contours, of medium intensity located in the upper extern quadrant. Ultrasound examination revealed a solid mass with lobulated contours, an intensely hypoechogenic structure, with hyperechogenic pseudosepta. The microscopically examined material on sections after paraffin embedding led to the diagnosis of medullary carcinoma. Conclusions: Medullary carcinoma is a malignant well-defined, lobulated, rapidly growing tumour; sometimes, because of associated significant inflammatory reaction, it shows blurred contours. Mammography and ultrasound diagnosis is difficult due to the non pathognomonic aspect. One has to carefully consider all imaging characteristics as to avoid confusion with other well-defined tumours, especially the benign ones.*

INTRODUCERE

Cancerul invaziv de sân este o boala heterogenă din punct de vedere anatomopatologic şi al prezentării clinice. Conform Organizaţiei Mondiale a Sănătăţii, clasificarea din 2003 a tumorilor de sân cuprinde: carcinom ductal invaziv 75%, carcinom lobular invaziv 10-15%, restul de 10-15% cuprinde 16 entităţi de tipuri rare de cancer de sân.(1) Carcinomul medular este unul dintre acestea şi anume din grupa cu prognostic bun şi receptori hormonali negativi.(2,3)

În acest articol vom prezenta cazul unei paciente cu carcinom medular mamar.

Scopul acestui articol este de a prezenta caracteristicile clinice, mamografice şi histopatologice ale acestei forme particulare de cancer de sân invaziv.

PREZENTARE DE CAZ

Prezentăm cazul unei paciente, S.A., în vârstă de 51 de ani care s-a prezentat pentru existenţa unei formaţiuni tumorale la nivelul sânului stâng, pe care pacienta a descoperit-o cu trei săptămâni înainte.

La inspecţie sânii erau simetrici, de culoare normală, fără modificări ale tegumentului. La nivelul cadranului superoextern (CSE) se palpa o formaţiune tumorală dureroasă de consistenţă fermă, parţial aderentă la planurile profunde. Nu se palpau adenopatii axilare suspecte.

Mamografia digitală efectuată cu un aparat Giotto Image a evidenţiat o opacitate lobulată cu contururi şterse, de intensitate medie, de cca. 3,6/3,2 cm localizată în CSE (figura nr. 1). Ambii sâni aveau o structură adipoasă omogenă de tip ACR 1, fără alte anomalii.

Figura nr. 1. Opacitate lobulată

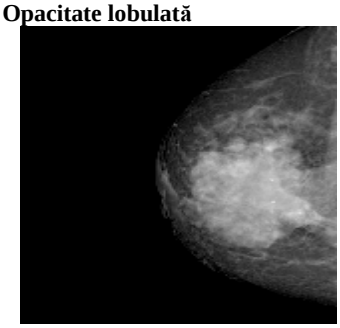

[1]Autor corespondent: Alina Venter, B-dul Ştefan cel Mare, Nr. 51, Bl. D65, Ap. 9, Oradea, România, E-mail: alinaventer@gmail.com, Tel: +40724 243934

Articol intrat în redacţie în 19.08.2012 şi acceptat spre publicare în 03.10.2012
ACTA MEDICA TRANSILVANICA Decembrie 2012;2(4):51-53

Examenul ecografic a pus în evidenţă o formaţiune solidă cu contururi lobulate şi microlobulate, nete, cu excepţia conturului medial care era şters, structură intens hipoecogenă, cu pseudosepturi hiperecogene, cu întărire acustică posterioară, moderat vascularizată, cu dimensiuni 3,4/3 cm, cu moderat semnal vascular la examinarea PD (figura nr. 2).

Figura nr. 2. Formaţiune intens hipoecogenă lobulată

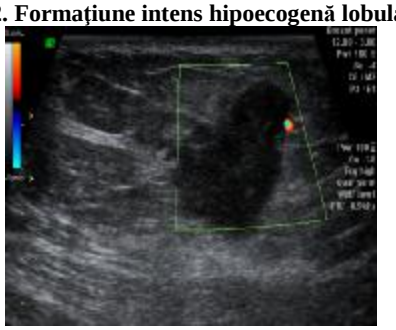

Ecografia nu a evidenţiat adenopatii axilare, mamare interne sau subclaviculare cu caractere suspecte de determinări secundare. Ambele examene imagistice efectuate au confirmat absenţa altor modificări patologice la nivelul sânilor.

Pacienta a fost îndrumată către serviciul de chirurgie unde s-a efectuat excizia chirurgicală a formaţiunii tumorale şi evidare ganglionară axilară.

Examenul anatomopatologic a descris macroscopic o formaţiune tumorală de 3,5/3,2 cm, cenuşie, relativ încapsulată. Materialul examinat microscopic pe secţiuni după fixare la parafină a condus la diagnosticul de carcinom medular (figura nr. 3). Examenul histopatologic al limfonodulilor axilari a fost negativ pentru malignitate.

Figura nr. 3. Carciom medular-colorație HE

DISCUŢII

Carcinomul medular este un tip special de carcinom ductal invaziv, relativ rar, reprezentând 2-7% din toate neoplasmele mamare.(2)

Este mai frecvent întâlnit la vârste tinere, reprezentând aproximativ 10% din toate neoplasmele mamare la vârste sub 35 ani, vârsta medie de apariţie fiind însă de 45-55 ani.(4) În cazuistica proprie reprezintă doar 2,4 % din cazurile de neoplasm mamar. Se întâlneşte mult mai frecvent în cadrul populaţiei purtătoare de gena BRCA 1.(5) Poate să fie multicentric în 8-10 % din cazuri şi să apară bilateral în 3-18% din cazuri.(2,6)

Carcinomul medular este un carcinom bine delimitat, alcătuit din celule nediferenţiate, cu stromă puţină şi infiltrat limfoid important. Este o tumoră care mai degrabă împinge ţesuturile adiacente decât le infiltrează. Varianta de carcinom medular pur trebuie să îndeplinească toate trăsăturile specifice în cel puţin 90% din tumoră; altfel se încadrează în varianta de carcinom medular atipic ce nu se deosebeşte clinic de carcinomul ductal invaziv comun cu trăsături medulare.(2,7)

Caracteristicile macroscopice sunt de tumoră bine delimitată, lobulată şi cu structură nodulară; poate prezenta parţial contururi şterse datorită infiltratului limfo-plasmocitar bogat. La dimensiuni mari se necrozează frecvent.

Clinic, carcinomul medular se prezintă deseori ca o formaţiune mobilă ce creşte rapid, de obicei dureroasă, datorită răspunsului inflamator intens. Ritmul de creştere este printre cele mai rapide în cadrul neoplasmelor mamare. La palpare este o formaţiune ovalară sau lobulată, mobilă şi fermă (dar mai puţin fermă decât în cazul carcinomului ductal invaziv comun); mai puţin frecvent este fixată de ţesuturile adiacente.(2,8) Clinic pot fi foarte asemănătoare fibroadenoamelor. Dimensiunile sunt între 1-4 cm. Localizarea predilectă este în cadranul superoextern. Prognosticul acestui tip special de carcinom este mai bun decât al carcinomului ductal invaziv comun, în special în cazul formaţiunilor mai mici de 3 cm şi fără adenopatii axilare metastatice (supravieţuire 89-95% la 5 ani).(1,2,3)

Din punct de vedere mamografic, carcinomul medular se prezintă de obicei ca o opacitate rotundă, ovalară sau lobulată, cu contururi circumscrise şi uneori parţial şterse, de intensitate medie, fără calcificări.(9) Poate prezenta mici opacităţi satelite, chiar contigue, cu contururi microlobulate (componenta in situ).(10) În cazul nostru, opacitatea a prezentat contururi şterse datorită componentei inflamatorii importante asociate.

Examenul ecografic pune în evidenţă o formaţiune tumorală solidă cu formă rotundă, ovalară sau lobulată, contururi circumscrise şi parţial şterse, cu structura hipoecogenă şi întărire acustică posterioară; uneori poate prezenta zone transonice în interior determinate de necroza în leziunile voluminoase. Uneori este vizibil şi haloul hiperecogen caracteristic tumorilor maligne.(9,11,12)

Examenul ecografic al axilei poate demonstra adenopatii voluminoase ce sunt de obicei numai reactive, fără determinări metastatice, fapt caracteristic în cazul carcinomului medular. (9, 13) Adenopatiile prezintă la examenul microscopic numai infiltrat limfoplasmocitar bogat şi hiperplazie foliculară.

Carcinomul medular tipic nu poate fi diferenţiat mamografic şi ecografic de cel atipic cu suficientă acurateţe.(7,10) Există însă semne care pot sugera unul dintre diagnostice sau altul. Astfel, contururile perfect circumscrise, absenţa speculaţiilor şi a calcifierilor la mamografie, ca şi contururile nete, structura relativ omogenă şi absenţa atenuării acustice posterioare pledează mai degrabă pentru varianta tipică de carcinom medular.

Carcinomul medular trebuie diferenţiat de toate formaţiunile tumorale circumscrise, benigne sau maligne, ca de exemplu: fibroadenom, tumora filoda, alte neoplasme mamare circumscrise şi limfomul nonHodgkin.

Fibroadenomul este cea mai frecventă formaţiune tumorală la vârste sub 35 de ani, este bine delimitată pe toată circumferinţa de o pseudocapsulă hiperecogenă, are forma ovalară şi creştere în general lentă. Structura, ecogenitatea şi efectele acustice posterioare sunt foarte variabile, neputând constitui elemente de diagnostic diferenţial. Prezenţa unor zone transonice în interior este rară.(2,9,14)

Tumora filoda are o vârstă mediană de apariţie de 45-49 de ani, prezintă o creştere rapidă, forma asemănătoare: rotundă, ovalară sau lobulată, contururi circumscrise, structura este mai neomogenă, prezintă mai frecvent zone transonice în interior.(2,9,15)

Mai puţin frecvent, carcinomul ductal invaziv comun sau in situ poate să se prezinte imagistic asemănător carcinomului medular, iar în această situaţie numai examenul histopatologic poate să tranşeze diagnosticul. Diferenţierea mamografică şi ecografică este mai uşoară în cazul carcinomului medular atipic.

Carcinomul coloid poate să mimeze un carcinom medular, dar vârsta de apariţie este mult mai mare (vârsta medie 65 de ani), iar structura este mai frecvent izoecogenă cu ţesutul adipos sau chiar are o structură complexă, cu zone solide şi zone lichidiene.(2,16)

Limfomul mamar nonHodgkin se prezintă cel mai frecvent mamografic ca o formaţiune circumscrisă, lobulată, fără calcificări, iar ecografic ca o formaţiune bine delimitată, intens hipoecogenă şi cu întărire acustică posterioară.(9,17)

Carcinomul medular trebuie diferenţiat şi de metastazele mamare cu punct de plecare în alte organe, care sunt în aproximativ 75-85% unice şi se prezintă sub forma unor mase circumscrise şi mai puţin formaţiuni cu contururi şterse, atât mamografic, cât şi ecografic, în ultimul caz prezentând o structură hipoecogenă.(2,9,18)

CONCLUZII

Carcinomul medular este o tumoră malignă bine delimitată, lobulată, cu creştere rapidă; uneori, din cauza reacţiei inflamatorii importante asociate, prezintă contururi şterse. Diagnosticul mamografic şi ecografic este dificil, neexistând un aspect patognomonic. Trebuie analizate atent toate caracteristicile imagistice pentru a evita confuzia cu alte formaţiuni tumorale bine delimitate în primul rând cu cele benigne.

REFERINŢE

1. Tavassoli FA, Devilee P. WHO classification of tumours. Tumours of the Breast and Female Genital Organ, 2nd Edition Lyon France IARC Press; 2003.
2. Rosen PP. Rosen's Breast Pathology, 2-end ed: Philadelphia. Lippincott Williams & Wilkins; 2001. p. 405-424.
3. Maier WP, Rosemond GP, Goldman LI, Kaplan GF, Tyson RR. A ten year study of medullary carcinoma of the breast. Surg Gynecol Obstet. 1977 May;144(5):695-8.
4. Stalsberg H, Thomas DB. Age distribution of histologic types of breast carcinoma. Int J Cancer. 1993 Apr 22;4(1):1-7.
5. Eisinger F, Nogues C, Birnbaum D, Jacquemier J, Sobol H. BRCA1 and medullary breast cancer. Jama. 1998 Oct 14;280(14):1227-8.
6. Eichhorn JH. Medullary carcinoma, provocative now as then. Semin Diagn pathol. 2004 Feb;21(1):65-73.
7. Rapin V, Contesso G, Mouriesse H, Bertin F, Lacombe MJ, Piekarski JD, Travagli JP,Gadenne C, Friedman S. Medullary breast carcinoma. A reevaluation of 95 cases of breast cancer with inflammatory stroma. Cancer. 1988 Jun 15;61(12):2503-10.
8. Vu-Nishino H, Tavassoli FA, Ahrens WA, Haffy BG. Clinicopathologic features and long-term outcome of patients with medullary breast carcinoma managed with breast-conserving therapy (BCT). Int J Radiat Oncol Biol Phys. 2005 Jul 15;62(4):1040-7.
9. Tabar L. Teaching Course in Diagnostic Breast Imaging. Milano 2005:E36.
10. Liberman L, La Trenta LR, Samli B, Morris EA, Abramson AF, Dershaw DD. Overdiagnosis of medullary carcinoma: a mammographic-pathologic correlative study. Radiology. 1996 Nov;201(2):443-6.
11. Yilmaz E, Lebe B, Balci P, Sal S, Canda T. Comparison of mammographic and sonographic findings in typical and atypical medullary carcinomas of the breast. Clin Radiol. 2002 Jul;57(7):640-5.
12. Cheung YC, Chen SC, Lee KF, Wan YL, Ng SH. Sonographic and pathologic findings in typical and atypical medullary carcinomas of the breast. J Clin Ultrasound. 2000 Sep;28(7):325-31.
13. Neuman ML, Homer MJ. Association of medullary carcinoma with reactive axillary adenopathy. AJR Am J Roentgenol. 1996 Jul;167(1):185-6.
14. Lorente Ramos RM, del Valle Sanz Y, Alcaraz Mexia MJ, Janero Dorrego E. Medullary carcinoma of breast: a malignant lesion mimicking a benign one. Radiogia. 2006 May-Jun;48(3):165-8.
15. Chao TC, Lo YF, Chen SC, Chen MF. Sonographic features of phyllodes tumors of the breast. Ultrasound Obstet Gynecol. 2002 Jul;20(1):64-71.
16. Lam WW, Chu WC, Tse GM, Ma TK. Sonographic appearance of carcinoma of the breast. AJR Am J Roentgenol. 2004 Apr;182(4):1069-74.
17. Liberman L, Giess CS, Dershaw DD, Louie DC, Deuch BM. Non-Hodgkin lymphoma of the breast: imaging characteristics and correlation with histopathologic findings. Radiology. 1994 Jul;192(1):157-60.
18. Noguera JJ, Martinez Miravete P, Idoate F, Diaz L, Pina L, Zornoza G, Martinez- Regueira F. Metastases to the breast: a review of 33 cases. Australas Radiol. 2007 Apr;51(2):133-8.