ENCEFALITA DE CĂPUŞĂ CONCOMITENTĂ BOLII LYME, COMPLICATĂ CU BRONHOPNEUMONIE. - PREZENTARE DE CAZ -

VICTORIA BÎRLUŢIU[1], RAREŞ MIRCEA BÎRLUŢIU[2]

[1]*Universitatea „Lucian Blaga" din Sibiu*

Cuvinte cheie: *coinfecţie-encefalita de căpuşă-boala Lyme*

Rezumat: *Prezentăm cazul unui bărbat de 34 ani, la risc de muşcături de căpuşă profesional, internat în secţia Boli Infecţioase a Spitalului Clinic Judeţean Sibiu cu meningoencefalită acută, cu evoluţie bifazică, cu serologie IgM pozitivă pentru encefalita de căpuşă şi boala Lyme, complicată cu bronhopneumonie.*

Keywords: *coinfection-tick encephalitis-Lyme disease*

Abstract: *We present the case of a man of 34 years, with professional risk of tick bites that was admitted to the Infectious Diseases Department of Sibiu County Hospital with acute meningoencephalitis with a biphasic evolution, with positive IgM serology for tick-borne encephalitis and Lyme disease, complicated by bronchopneumonia.*

INTRODUCERE

Encefalita de căpuşă (Tick Borne Encephalitis-TBE), este produsă de un flavivirus, cu trei subtipuri, Siberian, European şi Russian Spring Summer encephalitis virus, transmis la om prin muşcătura de căpuşă, *Ixodes ricinus* sau *persulcatus*, fiind descrise cazuri sporadice, în Europa şi Estul Asiei. În 2006, au fost descrise numeroase cazuri în Rusia, Polonia, Germania, Lituania, Slovenia.

Tabloul clinic dezvoltat, este de tip meningoencefalita, uneori asociat cu mielită şi o evoluţie severă la jumătate din cazurile apărute la adulţi, cu posibile sechele neuropsihice şi risc de deces în 1% din cazuri. Evoluţia este bifazică, cu manifestări generale însoţite de o perioadă asimptomatică (1), ulterior în a doua săptămână, de manifestări meningocerebrale, tremor, ataxie cerebeloasă, tulburări ale stării de conştienţă, afectare medulară, paralizii ale musculaturii respiratorii, paralizii de nervi cranieni- ocular, faringian, facial, vestibular. Este posibilă asocierea cu alte afecţiuni transmise prin muşcătura de căpuşă, o situaţie particulară pe care ne propunem să o prezentăm fiind coinfecţia TBE- Borellia burgdorferi.

PREZENTARE DE CAZ

Pacient de gen masculin, de 34 ani, din mediu rural, crescător de animale, se internează prin Serviciul de Urgenţă în 22 iunie 2012, la 10 zile de la debutul progresiv cu febră, netermometrizată, cefalee, inapetenţă, ulterior vărsături, pentru care a efectuat tratament ambulator, din proprie iniţiativă, antitermic, antialgic, fără ameliorare, motiv pentru care solicită internarea. Pacientul neagă orice afecţiune cronică, este fumător a 30 ţigări/zi, de la vârsta de 12 ani, consumă ocazional alcool, neagă înţepăturile de insecte.

Examenul obiectiv evidenţiază un pacient cu stare generală alterată, febril 38,6^{0}C, cu tegumente palide, deshidratare gradul I, stetacustic pulmonar cu MV înnăsprit bazal bilateral, fără raluri, frecvenţa respiratorie (FR) 26/min, SaO2 93%, AV 72/min, TA 120/80 mmHg, limba saburală, abdomen nedureros la palpare, cu semne de iritaţie meningeală prezente: redoarea cefei, schiţează Kernig, Babinski prezent bilateral, hiperreflexie osteotendinoasă.

Examinări de laborator: L =8000/mm³, Er =4,7mil/mm3, Hb =14,8g/dl, Ht =42,1%, MCV = 89,6fl, MCH =31,5pg, MCHC =35,2g/dl, Trombocite =114000/mm3, Ne =76,5%, Ly =17,7%, Mo =5,8%, CRP < 6 mg/dl, fibrinogen 395,9 mg/dl, glicemie =92 mg/dl, uree =25 mg/dl, creatinina =0,75 mg/dl, TGO =22 U/l, TGP =19 U/l, TQ =12,0 sec (85,2%), INR =1,03, APTT =29,4 sec, Na =134,0 mEq/l, K =4,39 mEq/l, Cl =97,1 mEq/l.

FAO: papile excavate simetric bilateral, conturate, normal colorate, vase retiniene de aspect normal. S-a efectuat puncţia lombară, cu obţinerea de lichid cefalorahidian clar, hipertensiv, cu 83 elemente/mm^3, reprezentate de limfocite 100%, proteinorahie 0,77mg/dl, glicorahie 61 mg/dl, clorurorahie 113,2 mEq/l, pe mediile de cultură nu s-au dezvoltat germeni. Se recoltează serologie pentru encefalita de căpuşă şi boala Lyme- în lucru.

S-a iniţiat tratament de reechilibrare hidroelectrolitică, depletive cerebrale, antibioterapie până la obţinerea examenului bacteriologic, antiinflamatoare steroidiene, inhibitori de pompă de protoni, simptomatice, sub care evoluţia este rapid favorabilă, pacientul solicitând externarea în a patra zi de la internare. La 2 zile de la externare, reapar cefalee, vărsături în jet, pacientul fiind readus în Serviciul de Urgenţă în ziua următoare, când se instalează brusc afazie şi deficit motor hemicorpul drept. La examenul obiectiv, stare generală alterată, echilibrat cardiorespirator, hepatomegalie 1 cm, persistă redoarea de ceafă, reflexe osteotendinoase diminuate în dreapta, Babinski drept (+), afazie mixtă, deficit motor hemicorpul drept.

Se efectuează **CT cranian**: examen MDCT cranian nativ şi cu contrast iv cu secţiuni contigue nu evidenţiază leziuni focalizate infra sau supratentorial. Structuri mediene în poziţie normală. Sistem ventricular, asimetric, normotensiv. Structuri vasculare pericerebrale mai dilatate. Fără densităţi hematice intracraniene, fără arii de edem localizat sau difuz, fără efect de masă. Concluzii: hiperemie vasculară pericerebrală. Se repetă puncţia lombară, obţinând LCR clar, uşor hipertensiv, cu 9 elemente/mm^3, proteinorahie 0,73 g/l, clorurorahie 115,6 mEq/l, glicorahie 87 mg/dl, medii de cultură-sterile.

[1]Autor corespondent: Victoria Bîrluţiu, Str. Lucian Blaga, Nr. 2A, Sibiu, 550169, România, E-mail: victoriabirlutiu@yahoo.com, Tel: +40269 212320
Articol intrat în redacţie în 06.04.2013 şi acceptat spre publicare în 29.07.2013
ACTA MEDICA TRANSILVANICA Septembrie 2013;2(3):75-76

Alte examinări: L 10200- 7960/mm³, Er 5,35-4,56mil/mm^3, Hb 16,4-13,6g/dl, Ht 47,5-40,6%, MCV 88,8-89,0fl, MCH 30,7-29,8pg, MCHC 34,5-33,5g/dl, Tr 198000 - 251000/mm^3, Ne 43,4 %, Ly46,1 %, Mo 8,7%, Ba 0,3%, Eo 1,5%, glicemie 97-99 mg/dl, uree 26 -16mg/dl, creatinina 0,72-0,64 mg/dl, VSH 55 mm/h, fibrinogen 411,8-478,7 mg/dl, CPK 89 U/l, TGO 16-52 U/l, TGP 40 -133U/l, amilaze 46 U/l, BT 0,37 mg/dl, Na 135,6 mEq/l, K 4,13 mEq/l, Cl 96,5 mEq/l,

Ex. urină: densitate 1015, LEU 25/ul, KET 5 mg/dl. Sediment: rare leucocite, frecvente celule epiteliale plate, rare cristale de oxalat de calciu.

Echografie abdominală: ficat, vezica biliară, rinichi, pancreas, splină în limite normale, fără colecţii lichidiene în cavitatea peritoneală. Sub tratament antibiotic- ampicilină 8g/zi cu ceftriaxon 4g/zi, dexametazon, depletive cerebrale, antimicotice, IPP, simptomatice, afazia şi deficitul motor se ameliorează în 3 zile de la internare, pentru ca la sfârşitul primei săptămâni de spitalizare pacientul să devină febril, cu tuse rară, iritativă, în paralel cu apariţia unei matităţi de tip lichidian bazal bilateral şi raluri crepitante în evoluţie, diseminate în ambii câmpi pulmonari.

Radiografia pulmonară evidenţiază iniţial voalarea sinusurilor costodiafragmatice, apoi opacitate cu localizare lob inferior stâng segment posterior şi lateral cu fine schiţe de bronhogramă aerică pe imaginea de profil, imprecis delimitată, cu aspect inomogen „vătuit”, de intensitate medie, mai evidentă pe incidenţa oblică (proces de condensare subsegmentar). opacitate parahilar drept imprecis delimitată, cu aceleaşi caracteristici. Interstiţiu peribronhovascular accentuat bilateral. Cord orizontalizat, arc mijlociu stâng proeminent (vezi fig.1, 2).

Figura nr. 1. Radiografie toracică AP: aspect de bronhopneumonie

Figura nr. 2. Radiografie toracică: opacifierea sinusului costodiafragmatic stâng

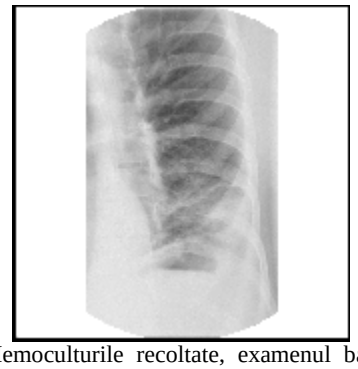

Hemoculturile recoltate, examenul bacteriologic din spută au fost sterile. S-a escaladat antibioterapia, asociind meropenem cu vancomicină, antifungic iv, cu obţinerea afebrilităţii şi ameliorarea imagistică, pacientul fiind externat după 23 de zile de spitalizare.

Rezultatele serologice şi din LCR, au confirmat prezenţa anticorpilor IgM pentru encefalita de căpuşă, precum şi IgM pentru B. burgdorferi din ser.

DISCUŢII

Evoluţia cazului nostru, de tip bifazic, a fost sugestivă pentru encefalita de căpuşă, luând în discuţie riscul de expunere profesional. Surprinzător a fost concomitenţa borreliozei la acest pacient, care probabil a fost responsabilă de modificările biologice- trombocitopenie, sindrom de hepatocitoliză; eventuala implicare în afectarea meningocerebrală nu o putem susţine, în absenţa examinării LCR pentru B. burgdorferi, faţă de care atitudinea terapeutică (antibioterapia) a fost benefică. Apariţia bronhopneumoniei ca şi a afectării cardiace, sunt asocieri descrise în literatura de specialitate cu TBE.(2) În cazul nostru, ameliorarea după asocierea vancomicinei a sugerat o etiologie stafilococică, fără a avea evidenţe bacteriologice.

Pacientul nu a revenit la control, starea lui de sănătate fiind bună, nu a considerat necesară reevaluarea.

REFERINŢE

1. Amato-Gauci AJ, Zeller H. Tick-borne encephalitis joins the diseases under surveillance in the European Union, Eurosurveillance. 2012;17(42).
2. Mandell G, Bennet J, Dolin-Mandell R. Douglas and Bennett’s Principles and Practice of Infectious Diseases, seventh edition. 2010;2:2147-49.