SINUZITA MAXILARĂ POST TRATAMENT CU BISFOSFONAȚI

VIOREL IBRIC CIORANU[1], SORIN IBRIC CIORANU[2], SILVIU NICOLAE[3], VASILE NICOLAE[4]

[1,2,3,4]*Universitatea „Lucian Blaga” din Sibiu*

Cuvinte cheie: *osteonecroza maxilarelor, sinuzită maxilară, bisfosfonați*

Rezumat: *Odată cu prima referință științifică în anul 2003 despre osteonecroza maxilară indusă de bisfosfonați au început să apară tot mai multe cazuri ce implică această patologie. De asemenea, medicii au început să se confrunte cu probleme legate de tratamentul indicat care, de cele mai multe ori este dificil și pe o perioadă lungă de timp. De aceea este necesară o profilaxie a acestor leziuni, iar dacă tratamentul medicamentos antibiotic și antiseptic nu poate controla dezvoltarea complicațiilor, atunci sunt necesare intervenții chirurgicale radicale în stadiile avansate. Sunt prezentate 2 cazuri clinice cu sinuzită maxilară indusă de osteonecroză maxilară legată de bisfosfonați și tratamentul respectiv.*

Keywords: *osteonecrosis of the jaw, maxillary sinusitis, bisphosphonates*

Abstract: *After the first report on bisphosphonates related osteonecrosis of the jaws in 2003, numerous papers have been published concerning this pathology. Medical practitioners are faced with the difficult task of managing this new disease. The therapy is time consuming. A good planned prophylaxis is very important. In advanced stages, if conservative treatment (antiseptics and antibiotics) fails, then surgical treatment is indicated. This paper reports 2 cases with maxillary sinusitis related to bisphosphonates therapy.*

INTRODUCERE

Bisfosfonații reprezintă o clasă de medicamente ce se folosesc pentru prevenirea și tratamentul metastazelor osoase asociate cu cancerul metastatic de sân, prostată, pulmon, mielom multiplu, dar și a bolii Paget și osteoporoză. De asemenea se mai recomandă *off label* pentru osteopenie, displazie fibroasă, boala Gaucher, osteogeneză imperfectă. Bisfosfonații sunt analogi structurali de pirofosfat anorganic și deci inhibă rezorbția osoasă, turn-overul osos, reducând și Ca seric implicit. Cei mai folosiți bisfosfonați (BF) sunt alendronat și ibandronat pentru tratamentul osteoporozei, zoledronat și pamidronat pentru prevenirea metastazelor osoase. Sunt printre cele mai eficiente medicamente în tratamentul metastazelor (1) osoase și al osteoporozei.(2) Prescripția lor a atins cifre uriase, numai în SUA s-au înregistrat până în anul 2009 peste 190 milioane de rețete de BF.(3) În anul 2003 se raportează pentru prima oară osteonecroza maxilarelor la pacienții oncologici tratați cu bisfosfonați intravenos. De asemenea, din acel an începe cercetarea toxicității BF și astfel se constată că orice BF luat independent de doză duce la un grad mai mare sau mai mic de toxicitate osoasă. Osteonecroza se manifestă cu precădere la maxilare, deoarece turn-overul osos la nivel alveolar este crescut de 10 ori față de tibie, 5 ori față de marginea bazilară a mandibulei, 3-5 ori față de corticala canalului mandibular.(4) Remanierea osului alveolar este influențată de activitatea osteoclastelor care, fagocitând osul îmbătrânit vor încorpora mai repede o cantitate mai mare de bisfosfonați și vor avea o apoptoză accelerată. Turn-overul osos este încetinit, osul necrotic nu mai este fagocitat, persistă sub mucoasa orală, care nevascularizată se atrofiază și astfel se expune osul alveolar denudat în cavitatea orală.

Poate apărea spontan dar frecvent apare după tratamentul chirurgical oral: extracția dentară, manopere de chirurgie endodontică, parodontală, protetică, implantologică.(5)

Condițiile anatomice favorizante sunt prezența torusului mandibular, liniilor oblice ascuțite, torusului palatin. Comorbiditățile de ordin general ce apar sunt folosirea de steroizi, în special prednison care agravează toxicitatea BF, diabetul zaharat, nefropatiile, chimioterapia și trombembolismul. De asemenea, uzul iv față de cel oral al BF este mult mai toxic: zoledronatul este cel mai toxic bisfosfonat, iar alendronatul este considerat cel mai toxic BF oral. La debut afectează osul alveolar, netratată depășește granița procesului alveolar.(6) Odată osul alveolar expus în cavitatea orală nu se va acoperi cu mucoasă singur, chiar dacă se suprimă terapia cu BF. Încercările locale de debridare chirurgicală sunt sortite eșecului și rezultatul este expunerea unei porțiuni mai mari de os.(7)

Tratamentul constă în spălături cu antiseptice, clorhexidina fiind cea mai uzitată, și tratament antibiotic pe cale generală a la long (penicilina, doxiciclina, azitromicina) după efectuarea antibiogramei. Tratamentul chirurgical se indică odată cu apariția complicațiilor legate de depășirea barierei procesului alveolar: sinuzite, fracturi patologice, fistule. Se recomandă rezecții largi până în os sănătos cu sau fără reconstrucție.(8)

PREZENTARE DE CAZ

Cazul I: Pacientă de sex feminin în vârstă de 60 ani, se prezintă cu dureri în regiunea crestei edentate maxilare drepte: zona molară. Pacienta afirmă că urmează tratament cu Zolendronate (Zometa) pentru tratarea metastazelor osoase cauzate de cancerul mamar de peste 2 ani de zile. La examenul clinic se observă osul maxilar expus în cavitatea bucală, denudat, aton și suprainfectat (figura nr. 1). La examenul radiologic se observă opacifierea sinusului maxilar de aceiași

[1]Autor corespondent: Sorin Ibric Cioranu, Bd. Tineretului, Nr. 51, Ap. 47, București, Sector 4, România, E-mail: isorin83@yahoo.com, Tel: +40748 365320

Articol intrat în redacție în 10.11.2013 și acceptat spre publicare în 16.01.2014
ACTA MEDICA TRANSILVANICA Martie 2014;2(1):111-112

parte (figura nr. 2). Diagnosticul este de osteonecroză maxilară dreaptă indusă de bisfosfonați, complicată cu sinuzită maxilară.

Figura nr. 1. Aspect preoperator. Os necrotic expus în zona molară superioară dreaptă

Figura nr. 2. Radiografie de craniu cu opacifierea sinusului maxilar drept

Oncologul nu recomandă suprimarea tratamentului cu BF. Local se practică spălături cu clorhexidină 0,2% de 3 ori pe zi. Pacienta urmează tratament antibiotic cu pencilină iv. După 10 zile se reevaluează și după stoparea fenomenelor inflamatorii se decide practicarea rezecției osoase și acoperirea osului restant de aspect normal cu lambou vestibular. La 3 săptămâni postoperator plaga operatorie este vindecată (figura nr. 3).

Figura nr. 3. Aspect postoperator

Cazul II: Pacient de sex masculin în vârstă de 64 ani se prezintă pentru dureri osoase la maxilarul superior. Pacientul relatează că a urmat tratament cu bisfosfonați pentru mielom multiplu (Zoledronat, 2 ani). În urmă cu aproximativ 3 luni i s-au efectuat mai multe extracții la maxilarul superior. Clinic se observă o zonă întinsă de denudare a procesului alveolar de la nivel 13 până la 17 cu expunere de os necrozat (figura nr. 4). La examenul radiologic se constată opacifierea sinusului maxilar drept (figura nr. 5). Diagnosticul este de osteonecroză maxilară complicată cu sinuzită maxilară dreaptă.

Figura nr. 4. Aspect preoperator. Os necrotic expus în zona canină-molară dreaptă

Se începe tratamentul antiseptic cu clorhexidină 0,2% de 3 ori pe zi și doxiciclină 100 mg/zi asociată cu metronidazol 500 mg de 3 ori pe zi timp de 10 zile. După stoparea fenomenelor inflamatorii se decide intervenția chirurgicală. Se practică rezecția osului necrozat și acoperirea osului restant de aspect normal într-un plan. Evoluție postoperatorie favorabilă, la control de 1 lună, plagă chirurgicală vindecată (figura nr. 6).

Figura nr. 5. Radiografie de craniu cu opacifierea sinusului maxilar drept

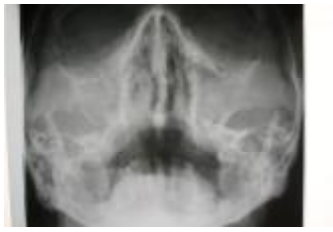

Figura nr. 6. Aspect postoperator

CONCLUZII

Datorită prescrierii de BF cu grad mai mare de citotoxicitate, uz iv, dozaj mai mare, frecvent imposibilitatea întreruperii, pacienții oncologici sunt mai expuși riscului de apariție a osteonecrozei. Poate apare și spontan, dar în peste 60% din cazuri este precedată de manopere de chirurgie orală din care frecvența cea mai mare o are extracția dentară. Se indică tratament conservator în primele stadii și monitorizare atentă. Tratamentul chirurgical este rezervat pentru stadiul 3 (depășirea procesului alveolar) care nu răspunde la metode neinvazive.

REFERINȚE

1. Henk H, Teitelbaum A, Kaura S., Evaluation of the clinical benefit of long-term (beyond 2 years) treatment of skeletal-related events in advanced cancers with zoledronic acid., Curr Med Res Opin. 2012 Jul;28(7):1119-27.
2. Zhang J, Wang R, Zhao YL, Sun XH, Zhao HX, Tan L, Chen DC, Hai-Bin X. Efficacy of intravenous zoledronic acid in the prevention and treatment of osteoporosis: a meta-analysis, Asian Pac J Trop Med. 2012 Sep;5(9):743-8.
3. Position Paper of BRONJ Task Force of the AAOMFS; 2009.
4. Marx RE, Sawatari Y, Fortin M, Broumand V. Bisphosphonateinduced exposed bone (osteonecrosis/osteopetrosis) of the jaws: risk factors, recognition, prevention and treatment. J Oral Maxillofac Surg.2005 Nov;63(11):1567-75.
5. Durie BGM, Katz M. Osteonecrosis of the jaws and bisphosphonates. N Engl J Med 2005;353:99-102; discussion 99-102.
6. Ruggiero SL, Fantasia J, Carlson E. Bisphosphonate-related osteonecrosis of the jaw: background and guidelines for diagnosis, staging and management, Oral Surg Oral Med Oral Pathol Oral Radiol Endod.2006 Oct;102(4):433-41.
7. Nase JB, Suzuki JB. Osteonecrosis of the jaw and oral bisphosphonate treatment. J Am Dent Assoc 2006;137:1115-1119.
8. Tonelli P, Duvina M, Brancato L, Viviani C. Osteonecrosis of the jaw: A dramatic complication in patients with history of bisphosphonates treatment and bone disease. Study of 19 cases. Monaco: Poster Session in International Symposium, Osteology; May 10-12; 2007.