BIOCOMPATIBILITATEA UNOR MATERIALE FOLOSITE ÎN TRATAMENTUL PULPEI DENTARE: STUDIU HISTOLOGIC

MONICA DANA MONEA[1], ALEXANDRA STOICA[2], TUDOR SORIN POP[3]

[1,2,3]*Universitatea de Medicină şi Farmacie Tîrgu-Mureş*

Cuvinte cheie: *MTA, biocompatibilitate, pulpă dentară*

Rezumat: *Scopul studiului este de a evalua biocompatibilitea materialelor de coafaj, prin realizarea de implanturi subcutanate la animale de laborator. 12 animale au fost împărțite în 3 grupe de studiu și una de control, la care am efectuat implanturi cu Mineral Trioxide Aggregate (MTA), ciment Life și pastă Calxyd. Specimenele au fost recoltate la interval de 7, 14 și 21 zile, colorate cu HE și evaluate în manieră dublu-orb. Am obținut valori comparabile ale intensității reacțiilor inflamatorii în cazul MTA și a cimentului Life, ceea ce demonstrează grade similare de biocompatibilitate. Putem susține că, datorită rezultatelor excelente confirmate pe termen lung, înlocuirea materialelor cu hidroxid de calciu cu MTA nu se impune. Sunt necesare studii clinice viitoare care să evalueze potențialul MTA de a forma punți de dentină după aplicarea sa pe suprafața pulpei dentare și de a evalua rezultatele în timp.*

Keywords: *MTA, biocompatibility, dental pulp*

Abstract: *The aim of this article is to evaluate the biocompatibility of materials used in pulp capping procedures, by measuring the degree of inflammation induced by these products after subcutaneous implantation in rats. We used 12 animals divided in 3 study groups and 1 control group; implants with Mineral Trioxide Aggregate (MTA), Life cement and Calxyd were placed in subcutaneous tissue and histological evaluation was carried out after 7, 14 and 21 days. We obtained comparable results between MTA and Life cement, which demonstrates similar degrees of biocompatibility. Due to excellent long-term clinical results, the replacement of calcium hydroxide containing materials with MTA is not necessary. Further clinical studies are needed to evaluate the potential of MTA to induce dentin bridge formation on exposed dental pulp.*

INTRODUCERE

Biocompatibilitatea este o condiție ce trebuie îndeplinită la ora actuală de materialele folosite în tratamentele stomatologice, ce presupune absența riscului de apariție a reacțiilor adverse în urma contactului dintre acestea și organismul gazdă.(1,2) În cazul materialelor de coafaj, este caracterizată prin mai mulți parametrii, reprezentați de genotoxicitate, mutagenicitate, carcinogeneză, citotoxicitate, histocompatibilitate, efect antimicrobian.(3)

Cel mai cunoscut material folosit în tratamentul conservativ al pulpei vii este hidroxidul de calciu ($Ca(OH)_2$). Imediat după aplicare, acesta determină la nivelul tisular apariția unui proces de necroză de coagulare, însoțită de o reacție inflamatorie moderată. În absența microorganismelor sunt stimulate procesele reparative, cu formarea unei bariere de țesut dur.(4) Din păcate, materialele cu $Ca(OH)_2$ au tendința să se înmoaie, să se dezintegreze și să se dizolve în timp, lăsând spații goale care constituie oportunități pentru infiltrarea microorganismelor.(5)

Plecând de la observația că în urma folosirii $Ca(OH)_2$ se formează punți de dentină ce conțin defecte tunelare, care permit pătrunderea ulterioară a microorganismelor în țesutul pulpar, de la nivelul cavității bucale s-a încercat introducerea unor materiale noi, care să aibă o închidere marginală superioară. Între materialele care au fost propuse în cursul anilor ca înlocuitori ai $Ca(OH)_2$ în coafajul direct sunt eugenatul de zinc, ionomerii de sticlă, sistemele adezive dentinare și ”mineral trioxide aggregate” (MTA). Dintre acestea, cel mai nou este MTA, un material alcalin care stimulează formarea punților de dentină și pare să aibă un efect foarte bun în coafajele directe.(6)

SCOP

Scopul studiului nostru a fost de a aprecia gradul de biocompatibilitate al unor materiale folosite în tratamentul pulpei dentare vii, reprezentate de MTA, Life - ciment cu $Ca(OH)_2$ și Calxyd – pastă cu $Ca(OH)_2$, în cursul coafajelor directe, prin compararea răspunsului inflamator indus prin implantarea subcutanată și intramusculară la șobolani de laborator.

MATERIAL ŞI METODĂ DE LUCRU

În conformitate cu normele internaționale în vigoare, testul s-a realizat cu respectarea prevederilor ISO 10.993 și ISO/Tc 194 și acordul Comisiei de Etică a Cercetării UMF Tg. Mureş Nr. 508/2011. S-a utilizat ca biotest o specie de animal de experiență la care materialele studiate au fost implantate subcutanat. Am folosit 4 loturi a câte 6 animale, unul martor și 3 de studiu. În grupul martor s-a implantat burete steril, iar la celelalte burete steril încărcat cu materialele stomatologice MTA, ciment Life (Kerr) și Calxyd (Spofa Dental).

Aplicarea implantelor s-a făcut de către un singur operator, care a folosit anestezia locală cu 2 ml Mebumal 10%, respectând normele generale de asepsie și antisepsie; postoperator animalele nu au fost izolate și nu li s-au administrat antibiotice pentru a nu influența reacția inflamatorie locală. După intervale de 7, 14 și 21 de zile de la intervenție am obținut probe de țesut conjunctiv de la animalele folosite în studiu.

[1]Autor corespondent: Alexandra Stoica, Gh. Marinescu 38, Tîrgu-Mureş, România, E-mail: stoicaalexandramihaela@gmail.com, Tel:+0746 115788
Articol intrat în redacție în 07.01.2014 și acceptat spre publicare în 23.01.2014
ACTA MEDICA TRANSILVANICA Martie 2014;2(1):101-104

Intervenția s-a desfășurat în aceleași condiții de anestezie a animalelor, respectând regulile de asepsie și antisepsie. Fragmentele recoltate au fost introduse imediat în soluția fixatoare (formalină) și am trecut la pregătirea materialelor în vederea examenului histopatologic, care a cuprins includere în parafină, secționare în cupe cu grosimea de 4 microni, degresare și colorare cu Hematoxilină-eozină și/sau coloraţia PAS.

Pentru înregistrarea răspunsului inflamator la cele trei materiale studiate am folosit criteriile Comisiei pentru materiale dentare, instrumente, echipament și tehnici (1980) și anume: :

0 – absența inflamației: grosimea zonei de reacție inflamatorie similară cu cea observată la lotul martor, cu absența sau evidențierea a doar câteva celule inflamatorii (<5 celule);

1 – inflamație moderată: reacție inflamatorie mai intensă, prezența macrofagelor și a celulelor plasmatice (5-25 celule);

2 – inflamație severă: reacție inflamatorie puternică, prezența macrofagelor, celulelor plasmatice și ocazional focare de granulocite și/sau limfocite (25-100 celule);

3 – inflamație gravă: focare de necroză, cu țesutul din jur puternic infiltrat cu celule inflamatorii (peste 125 celule).

Evaluarea histopatologică s-a realizat de către un singur cercetător, care a studiat specimenele fără a cunoaște grupa de studiu sau materialul folosit în fiecare caz.

Evaluarea cantitativă a celulelor inflamatorii s-a făcut după examinarea a 5 câmpuri microscopice separate pentru fiecare specimen fiind înregistrată valoarea medie măsurată pentru severitatea răspunsului inflamator. Informațiile oferite de cele trei grupe experimentale (MTA, ciment Life și pasta Calxyd) și grupul de control au fost comparate folosind testul Friedman pentru fiecare interval de timp (7, 14 și 21 zile). Testul Wilcoxon a fost folosit apoi pentru a determina diferențele dintre grupurile de studiu ($p < 0,05$).

REZULTATE

Reacția inflamatorie la toate materialele a fost severă imediat după realizarea implantului, cu cea mai mare intensitate în cazul Calxyd-ului, urmat de MTA, Life și grupul de control. Valorile medii ale tipurilor de celule inflamatorii identificate în cele 4 grupe sunt prezentate în tabelul nr. 1, care arată o reducere a intensității infiltratului inflamator din ziua 7 spre 21 cu formarea unei bariere fibroase în jurul implanturilor.

Tabelul nr. 1. Distribuția celulară la diferite intervale de timp

Celule	Interval de timp	7 zile				14 zile				21 zile			
	Grup de studiu	A	B	C	D	A	B	C	D	A	B	C	D
Leucocite polimorfonucleare		3	3	3	2	2	2	1	0	1	1	1	0
Limfocite		3	3	2	2	2	2	1	1	1	1	0	0
Macrofage		2	1	2	1	1	2	1	0	1	0	0	0
Celule gigante		2	1	1	1	1	1	0	0	0	0	0	0
Arii de necroză		+	+	+	+	+	+	-	-	-	-	-	-
Capsulă fibroasă		-	-	-	-	-	+	+	+	+	+	+	+

După 7 zile, testul Friedman a indicat o diferență semnificativă între grupurile de studiu ($p < 0,05$), cel mai sever răspuns inflamator fiind determinat de pasta Calxyd. Pe de altă parte, testul Wilcoxon nu a confirmat existența unor diferențe semnificative între cimentul Life și MTA. Această situație s-a menținut pe toată perioada experimentului (tabelul nr. 2).

Tabelul nr. 2. Valoarea P corespunzătoare intensității reacției inflamatorii determinată de materialele studiate

Grup / Timp	Calxyd	MTA	Ciment Life	Control
7 zile	0.275	0.317	0.163	0.011
14 zile	0.502	0.448	0.316	0.038
21 zile	0.319	0.229	0.173	0.014

Analiza histologică a specimenelor recoltate de la grupele de studiu pe parcursul perioadei de observație sunt prezentate în imaginile următoare (figurile nr. 1-5).

Figura nr. 1. Ciment Life la 14 zile. Inflamație moderată și formarea unei bariere conjunctive în jurul implantului. Numeroase fibre de colagen și fibroblești, expresie a reacției de vindecare (Colorație HE, 20x)

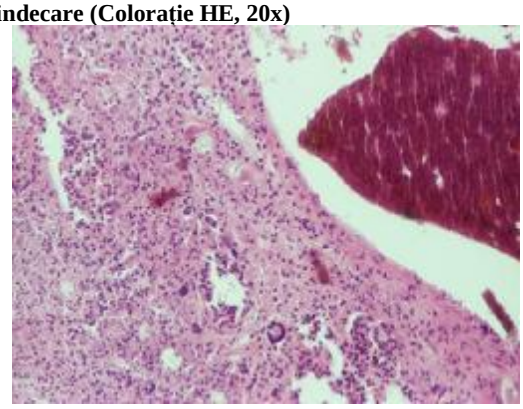

Figura nr. 2. MTA la 14 zile. Reducerea infiltratului inflamator, cu tendință discretă de vindecare. Barieră de țesut conjunctiv, numeroase fibre de colagen și câteva macrofage (Colorație HE, 20x)

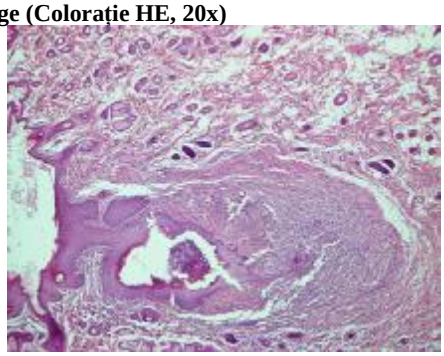

Figura nr. 3. Control la 21 zile. Delimitarea implantului de o barieră fibroasă, cu absența celulelor inflamatorii (Colorație HE, 10x)

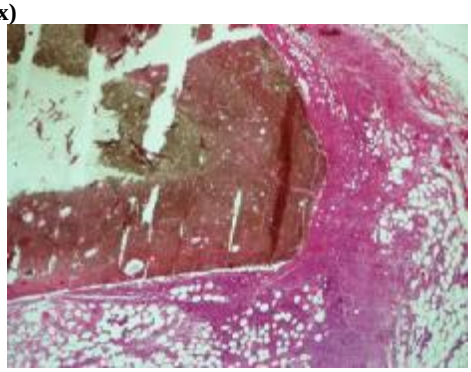

Figura nr. 4. MTA la 21 zile. Tendință de vindecare, cu absența infiltratului inflamator. Rarefierea materialului de implant de către macrofage și formarea unei capsule fibroase subțiri (Colorație PAS, 20x)

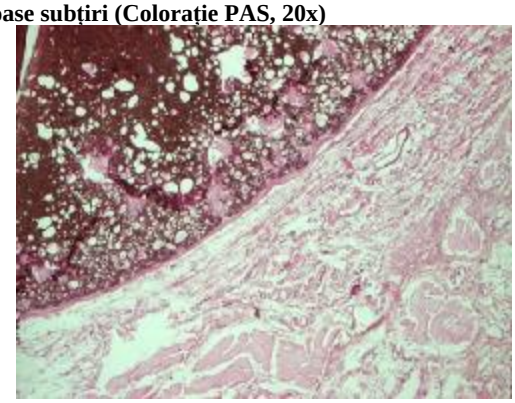

Figura nr. 5. Ciment Life la 21 zile. Barieră fibroasă septată ce înconjoară implantul. Țesutul adiacent este vindecat (Colorație HE, 20x)

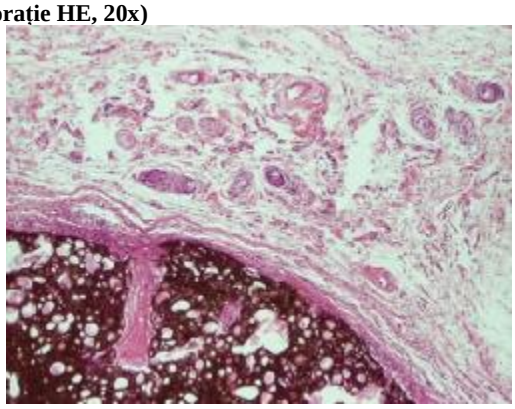

DISCUȚII

Succesul tratamentului conservativ al pulpei dentare este legat de următoarele condiții: absența inflamației, controlul corect al hemoragiei în cazul expunerii pulpei, folosirea unui material de coafaj biocompatibil și asigurarea unei închideri ermetice a cavității pentru blocarea infiltrației microbiene. Astfel, calitățile esențiale ale unui material de coafaj ideal ar fi aderența de structura dentară dură, închidere marginală etanșă, insolubilitate în fluidele bucale, acțiune bactericidă, inducerea neodentinogenezei, stabilitate volumetrică, biocompatibilitate. Țesutul pulpar poate să reziste toxicității materialelor folosite în terapia cariei simple, iar efectele negative se datorează în primul rând acțiunii microorganismelor cantonate la suprafața plăgii dentinare și nu materialului de obturație De aceea, în tratamentul pulpei vii este mult mai important să existe o obturație cu închidere marginală cât mai bună, iar tipul materialului folosit pentru coafaj are o importanță secundară.(7-11)

Cel mai frecvent folosit material de coafaj a fost o lungă perioadă de timp hidroxidul de calciu, care are o importantă acțiune antibacteriană și de stimulare a neodentinogenezei. Datorită pH-ului puternic alcalin are efect necrotic asupra țesuturilor cu care vine în contact, formând o escară ce va desființa stratul superficial inflamat al pulpei și, în absența microorganismelor, va avea efect de stimulare a depunerii subiacent a unei bariere de țesut dentar dur. Cimenturile cu conținut de hidroxid de calciu sunt mai puțin caustice decât substanța în stare pură și nu inițiază necroza la suprafața pulpei dentare, dar au același efect de neodentinogeneză și vindecare.(12-14)

O serie de autori au prezentat rezultatele a numeroase investigații clinice, care demonstrează valoarea MTA în expunerile determinate de evoluția cariei dentare, în special în cazul dinților permanenți tineri. MTA este considerat superior hidroxidului de calciu în ceea ce privește timpul de apariție al punților de dentină pe parcursul etapei inițiale a vindecării pulpare.(15)

MTA în stare proaspătă are un pH inițial de 10.2, care crește la 12.5 după trei ore de la preparare. Mai multe studii au raportat că acest material induce proliferare celulară la nivelul pulpei dentare, eliberarea de cytokine, formarea de țesut dur și sinteza unei interfețe cu dentina care este asemănătoare hidroxiapatitei.(16-17) Se poate spune că MTA induce modificări celulare și funcționale la nivelul țesutului pulpar, oferind un substrat activ din punct de vedere biologic, având capacitatea de a stimula activitatea neodentinogenetică.(18-20)

Studiul nostru a avut la bază o metodologie prezentată în literatura de specialitate ca fiind cea mai potrivită pentru realizarea investigațiilor histopatologice un vivo, pe animale de laborator, privind gradul de inflamație tisulară produs de diferitele materiale de coafaj direct folosite în tratamentele odontale. În ceea ce privește efectul actului chirurgical asupra animalelor de laborator, am observat că în țesutul conjunctiv introducerea materialului de studiu s-a făcut cu ușurință, printr-o breșă cutanată.

După 7 zile, la examenul clinic am observat prezența de reacții inflamatorii moderate la lotul martor, iar la loturile de studiu am notat prezența unui infiltrat limfoplasmocitar bogat în special în cazul prezenței hidroxidului de calciu. Am înregistrat o intensitate a reacțiilor inflamatorii de gradul 2 (intensă) pentru lotul martor și 3(severă) pentru loturile de studiu.

La 14 zile postoperator inflamația a arătat tendința clară de retrocedare, cu apariția fenomenelor de remaniere și vindecare tisulară, înregistrând o intensitate de grad 1 pentru toate materialele utilizate. Trăsătura comună a reacțiilor tisulare a fost formarea unei zone de inflamație bine definite, caracterizată printr-o capsulă fibroasă cu numeroși fibroblești, ceea ce pare a fi o reacție tisulară normală după implanturile subcutanate.

După o perioadă de 21 de zile, la examenul clinic corpul implantului s-a perceput ca un nodul nedureros fixat în zona implantată. La descoperirea zonei subcutanate, implantul era fixat de tegument printr-o capsulă fibro-conjunctivă transparentă, cu o reacție congestivă de mică intensitate.

CONCLUZII

Intervenția chirurgicală prin care s-au realizat implanturile subcutanate nu determină alterarea stării generale a animalelor de laborator.

Intensitatea reacțiilor inflamatorii induse de MTA și cimentul Life sunt comparabile, ceea ce demonstrează că nu există diferențe semnificative în biocompatibilitatea acestor materiale.

Rezultatele studiului nostru arată că MTA are potențialul de a fi folosit în aceleași situații clinice ca și materialele cu hidroxidul de calciu, dar nu este suficient pentru a le înlocui pe acestea în practica stomatologică, datorită rezultatelor clinice excelente pe care le-au confirmat în timp.

Deși încurajatoare, observațiile experimentale privind biocompatibilitatea MTA trebuie corelate cu date clinice care să ateste potențialul său de a induce formarea punților de dentină după aplicare directă pe pulpa dentară vie.

REFERINȚE

1. Modena da Silva KC, Casas-Apayco LC, Atta MT, Costa CA, Hebling J, Sipert CR, Navarro M, et al. Citotixicity

and biocompatibility of direct and indirect pulp capping materials. J Appl Oral Sci 2009;17(6):544-554.
2. Scott A, Egner W, Gawkrodger DJ, Hatton PV, Sherriff M, van Noort R, et al. The national survey of adverse reactions to dental materials in the UK: a preliminary study by the UK Adverse Reactions Reporting Project. Br Dent J 2004;196: 471-477.
3. Kleinsasser NH, Wallner BC, Harreus UA, Kleinjung T, Folwaczny M, Hickel R, et al. Genotoxicity and cytotoxicity of dental materials in human lymphocytes as assessed by the single cell microgel electrophoresis (comet) assay. J Dent 2004;32:229-234.
4. Auschill TM, Arweiler NB, Hellwig E, Sculean A. Success rate of direct pulp capping with calcium hydroxide. Schweitz Monatsschr Zahnmed 2003;113(9):946-952.
5. Bogen G, Kim JS, Bakland LK. Direct pulp capping with Mineral Trioxide Aggregate: An observational study. J Am Dent Assoc 2008;139:305-315.
6. Accorinte Rodriguez ML, Lognercio AD, Reis A, Muench A, Cavalcanti de Aranjo V. Adverse effects of human pulps after direct pulp capping with different components from a total-etch three step adhesive system. Dental Materials, 2005;21:599-607.
7. Szep S, Kunkel A, Ronge K, Heidemann D. Cytotoxicity of modern dentin adhesives - in vitro testing on gingival fibroblasts. J. Biomed. Mater Res 2002;63:53-60.
8. Bouillaguet S, Shaw L, Gonzalez L, Wataha JC, Krejci I. Long-term cytotoxicity of resin based dental restorative materials. J Oral Rehabil 2002;29:7-13.
9. Pelka M, Danzl C, Distler W, Petschelt A. A new screening test for toxicity testing of dental materials. J Dent 2000;28:341-345.
10. Tai KW, Huang FM, Huang MS, Chang YC. Assessment of the genotoxicity of resin and zinc-oxide eugenol-based root canal sealers using an in vitro mammalian test system. J. Biomed. Mater. Res. 2002; 59: 73-77.
11. Zmener O. Tissue response to a new methacrylate-based root canal sealer: preliminary observations in the subcutaneous connective tissue of rats. J Endod 2004;30:348-351.
12. Aranha AM, Giro EM, Souza PP, Hebling J, de Souza Costa CA. Effect of curing regime on the cytotoxicity of resin-modified glass-ionomer lining cements applied to an odontoblast-cell line. Dent. Mater 2006;22:864-869.
13. Saw T Y, Cao T, Yap AU, Lee Ng MM. Tooth slice organ culture and established cell line culture models for cytotoxicity assessment of dental materials. Toxicol. In Vitro 2005; 19: 145-154.
14. de Souza Costa CA, Teixeira HM, Lopes do Nascimento AB, Hebling J. Biocompatibility of resin-based dental materials applied as liners in deep cavities prepared in human teeth. J Biomed Mater Res Appl Biomater 2007;81:17.
15. Parirokh M, Torabinejad M. Mineral trioxide aggregate, a comprehensive literature review: part I. Chemical, physical and antibacterial properties. J Endod 2010;36:16-27.
16. Torabinejad M, Parirokh M. Mineral trioxide aggregate: a comprehensive literature and review: part II. Leakage and biocompatibility investigations. J Endod 2010;36:190-202.
17. Tuna D, Olmez A. Clinical long-term evaluation of MTA as a direct pulp capping material in primary teeth. Int Endod J 2008;41(4):273-278.
18. Whiterspoon DE. Vital pulp therapy with new materials. New directions and treatment perspectives in permanent teeth 2008;34:525-528.
19. Matt GD, Thorpe JR, Strother JM, McClanahan SB. Comparative study of white and gray mineral trioxide aggregate (MTA) simulating a one-or two-step apical barrier technique. J Endod 2004;30:876-879.
20. Tselnik M, Baumgartner JC, Marshall JG. Bacterial leakage with mineral trioxide aggregate or a resin-modified glass-ionomer used as a coronal barrier. J Endod 2004;30:782-784.