REZULTATELE ARTRODEZEI DE GLEZNĂ CU GREFON TIBIAL ALUNECAT

TUDOR SORIN POP[1], ANCUȚA ZAZGYVA[2], SÁNDOR-GYÖRGY ZUH[3], ISTVÁN GERGELY[4]

[1,3,4]Universitatea de Medicină și Farmacie Tîrgu Mureș, Clinica de Ortopedie și Traumatologie Tîrgu Mureș, [2]Doctorand, Universitatea de Medicină și Farmacie Tîrgu Mureș, Clinica de Ortopedie și Traumatologie Tîrgu Mureș

Cuvinte cheie: *artroza gleznei, artrodeza de gleznă, grefon osos tibial*

Rezumat: *Artrodeza gleznei constituie și în prezent tratamentul chirurgical de elecție al artrozei de gleznă în stadiile avansate. Recoltarea unui grefon osos de la nivelul extremității distale a tibiei și translarea cu fixarea acestuia în astragal permite obținerea unei stabilizări ferme, fără nevoia unui material de osteosinteză. În acest studiu ne-am propus evaluarea acestei tehnici din punct de vedere al evoluției clinice, consolidării osoase și frecvenței complicațiilor. Am inclus 32 de cazuri de artrodeză de gleznă la 32 pacienți (21 bărbați, 11 femei, vârsta medie 48±22 ani), urmăriți în medie 3,7 ani (1-6 ani). Am înregistrat o îmbunătățire statistic semnificativă a scorului AOFAS Ankle-Hindfoot Scale (p=0,02) și consolidare în 31 cazuri (96,87%), în medie după 13 săptămâni. La două cazuri a apărut necroza superficială a părților moi, iar la un caz absența fuziunii osoase. Metoda este simplă, ușor de reprodus și oferă rezultate clinice excelente, cu o rată înaltă de consolidare.*

Keywords: *ankle osteoarthritis, ankle arthrodesis, tibial osseous graft*

Abstract: *Currently, ankle arthrodesis is still considered the treatment of choice in advanced stages of ankle osteoarthritis. Harvesting a bone graft from the distal tibia and sliding and fixing it in the talus leads to a strong stabilization without the need for osteosynthesis material. In this study we aimed to evaluate the clinical course, osseous consolidation and the frequency of complications of this technique. We included 32 cases of ankle arthrodesis in 32 patients (21 men, 11 women, mean age 48±22 years) that were followed for a mean of 3.7 years (1-6 years). We found a statistically significant improvement of the AOFAS Ankle-Hindfoot Scale score (p=0.02) and consolidation in 31 cases (96.87%) after a medium of 13 weeks. There were two cases of superficial soft tissue necrosis and one case without bone fusion. The method is simple, reproducible and provides excellent clinical results with a high rate of consolidation.*

INTRODUCERE

Artroza simptomatică a gleznei reprezintă o problemă majoră, cu o incidență estimată la aproximativ 50.000 de cazuri noi pe an în Statele Unite.(1) Gradul de dizabilitate asociat acestei afecțiuni este comparabil celui produs de boala coronariană, hemodializă sau coxartroză.(2,3) Mai mult, majoritatea artrozelor de gleznă sunt posttraumatice și afectează pacienții adulți, cu vârste relativ tinere.(4)

În artrozele de gleznă există mai multe opțiuni terapeutice, care constă în: utilizarea de orteze, administrarea intraarticulară de corticosteroizi, debridarea chirurgicală sau artroscopică, diferite tipuri de osteotomii periarticulare, artroplastia endoprotetică și artrodeza. Tratamentul conservator poate asigura o ameliorare de scurtă durată a simptomatologiei algice, pentru ca în evoluție, durerile să se accentueze progresiv, cu limitarea severă a mișcărilor și funcției articulare. Deși rezultatele artroplastiei de gleznă pot fi similare cu cele ale artrodezei, ultima continuă să reprezinte "standardul de aur" în tratamentul artrozelor avansate, care nu mai răspund la alte metode terapeutice.(5,6) Majoritatea datelor sugerează faptul că artrodeza de gleznă oferă pacientului un picior nedureros și stabil.(7)

Prima artrodeză de gleznă a fost raportată de Albert în 1879, iar de atunci au fost descrise peste 30 de tehnici chirurgicale.(8) Fuziunea osoasă poate fi intraarticulară, extraarticulară sau mixtă; se pot folosi dispozitive de fixare externă cu compresie sau se poate realiza o fixare internă prin osteosinteză cu șuruburi de spongie, șuruburi absorbabile, broșe Kirschner, cuie Steimann, tije intramedulare sau plăci în "T". De asemenea se pot utiliza grefe osoase recoltate din vecinătate (fibulă, tibie) sau de la distanță (creasta iliacă).(9) Artrodeza poate fi realizată și pe cale artroscopică.(7,10)

Printre complicațiile postoperatorii întâlnite în artrodeza de gleznă se numără lipsa sau întârzierea în consolidare, fuziunea în poziție vicioasă, infecția, leziunile vasculo-nervoase, sindromul algoneurodistrofic și fracturile tibiale de stres.(11,12) Rezultatele a numeroase studii clinice și biomecanice subliniază superioritatea fixării interne rigide față de fixarea externă, evidențiată prin creșterea ratei de consolidare, scăderea infecțiilor postoperatorii, reducerea disconfortului pacientului și posibilitatea sprijinului precoce pe membrul inferior operat.(5)

Artrodeza de gleznă folosind un grefon osos recoltat de la nivelul extremității distale a tibiei poate asigura o consolidare rapidă, prin obținerea unei fixări stabile, fără a fi necesară utilizarea unui material de artrosinteză.(13)

SCOP

În acest studiu ne-am propus să evaluăm rezultatele clinice, radiologice și eventualele complicații la o serie de pacienți cu artrodeză de gleznă și stabilizare prin grefon osos tibial alunecat și zăvorât la nivelul astragalului.

[1]Autor corespondent: Ancuța Zazgyva, Str. Mihai Viteazul 31, Tîrgu-Mureș, România, E-mail: zazgyvaa@yahoo.com, Tel: +40745 612397
Articol intrat în redacție în 28.11.2013 și acceptat spre publicare în 10.01.2014
ACTA MEDICA TRANSILVANICA Martie 2014;2(1):84-87

MATERIAL ŞI METODĂ DE LUCRU

În studiu am inclus o serie consecutivă de 32 cazuri de artrodeză la 32 de pacienţi cu artroză severă de gleznă, trataţi în clinica noastră în perioada 2007-2012. Preoperator, am înregistrat datele demografice ale pacienţilor şi valoarea scorului American Orthopaedic Foot and Ankle Society (AOFAS) Ankle-Hindfoot Scale. Acesta este un scor numeric cu un maxim de 100 de puncte, ce oferă informaţii legate de durere (40 puncte), funcţie (50 puncte) şi gama de mişcări articulare (10 puncte), rezultatele fiind considerate excelente între 90-100 puncte, bune între 75-89 puncte, satisfăcătoare între 50-74 puncte şi nesatisfăcătoare <50 puncte.

Examinarea radiologică a constat din radiografii ale ambelor glezne, obţinute în încărcare, din incidenţele antero-posterioară şi latero-laterală. Diagnosticul a fost stabilit pe baza imaginilor radiologice, anamnezei şi analizelor de laborator specifice.

Am înregistrat valorile postoperatorii ale scorului AOFAS Ankle-Hindfoot Scale şi eventualele complicaţii apărute pe durata perioadei de urmărire. Pacienţii au revenit la controale periodice lunare până la evidenţierea radiologică a consolidării.

Tehnica chirurgicală

Intervenţia chirurgicală s-a efectuat sub protecţia unui garou pneumatic, pacientul fiind în anestezie regională. Se practică o incizie longitudinală anterioară de aproximativ 12 cm, plasată în axa mediană a gambei şi piciorului. Prin spaţiul dintre tendonul extensorului comun al degetelor şi tendoanele extensorului lung al halucelui şi gambierului anterior, se ajunge pe faţa anterioară a articulaţiei tibio-talare. Se incizează capsula articulară şi se deperiostează extremitatea inferioară a tibiei şi faţa dorsală a colului astragalului. Suprafeţele articulare ale pilonului tibial, maleolelor şi astragalului sunt expuse şi apoi rezecate până în stratul spongios subcondral.

Se recoltează un grefon osos de aproximativ 8 cm lungime şi 1 cm lăţime de la nivelul extremităţii distale a tibiei, având formă trapezoidală pe secţiune cu baza mare formată din corticala anterioară, păstrând intactă o porţiune de 1-1,5 cm deasupra interliniului articular. Se practică un tunel osos care porneşte din partea inferioară a şanţului de recoltare, trece prin suprafaţa articulară a pilonului tibial şi pătrunde 2-2,5 cm în corpul astragalului; dimensiunile tunelului trebuie să fie aproximativ egale cu cele ale grefonului. Grefonul tibial este introdus prin acest tunel şi coborât în astragal, ca un zăvor (figura nr. 1). Marginea anterioară a pilonului tibial realizează o punte peste grefon şi asigură stabilitatea montajului, fără a fi necesară utilizarea unui material de artrosinteză. Am efectuat artrodeza cu piciorul în poziţie de equin de 5° la bărbaţi şi 10° la femei.

Figura nr. 1. Reprezentarea schematică a tehnicii operatorii

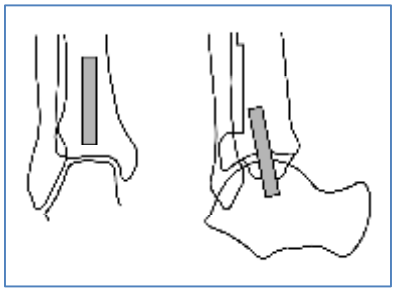

În cazul în care nu există o apoziţie perfectă între suprafeţele rezecate ale tibiei şi astragalului, spaţiul restant poate fi completat cu grefe osoase mici obţinute din fragmentele osoase îndepărtate. Membrul inferior a fost imobilizat în aparat gipsat gambiero-podal, menţinut până la evidenţierea radiologică a consolidării. Sprijinul cu încărcare parţială este permis după primele 6-8 săptămâni, iar cel cu încărcare totală după 12 săptămâni postoperator.

REZULTATE

Cele 32 de artrodeze au fost realizate la 32 de pacienţi, 21 bărbaţi şi 11 femei, cu vârsta medie de 48±22 ani la data operaţiei. Pacienţii au fost urmăriţi în medie 3,7 ani (între 1 şi 6 ani). Diagnosticul iniţial a fost de: artroză posttraumatică în 23 de cazuri (71,87%), artroză primară în 4 cazuri (12,5%), osteoartrită TBC în 3 cazuri (9,37%) şi artrită reumatoidă în 2 cazuri (6,25%) – figura nr. 2.

La ultima evaluare 26 de pacienţi prezentau un mers relativ normal, cu un şchiopătat discret, iar la restul de 6 pacienţi am observat un şchiopătat moderat. În toate cele 32 cazuri durerea a dispărut sau s-a diminuat, iar pacienţii erau mulţumiţi de rezultatul postoperator. În ceea ce priveşte scorul AOFAS Ankle-Hindfoot Scale, acesta a crescut de la valori medii preoperatorii de 34 puncte (28-45) la valori medii postoperatorii de 75 puncte (68-96), cu o îmbunătăţire statistic semnificativă (p=0,02).

Figura nr. 2. Distribuţia cazurilor studiate în funcţie de diagnosticul iniţial

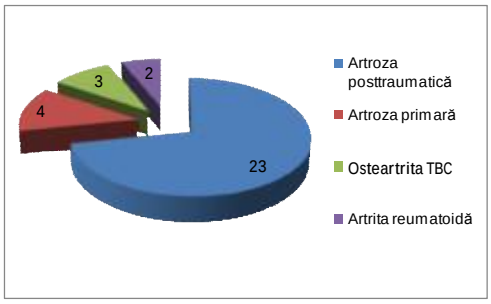

Am observat consolidarea radiologică a artrodezei la 31 dintre cazurile studiate (rată de consolidare 96,87%), după o medie de 13 săptămâni (11-16 săptămâni – figurile nr. 3, 4 şi 5). Într-un singur caz (3,12%), examenul radiologic a evidenţiat lipsa consolidării la 12 luni după efectuarea artrodezei, fiind necesară o reintervenţie (avivarea suprafeţelor articulare şi stabilizare cu două şuruburi de spongie). La evaluarea finală, rezultatul clinic a fost mai mult decât satisfăcător. În nici unul dintre cazuri intervenţia chirurgicală nu a ridicat dificultăţi tehnice, metoda descrisă fiind rapidă şi accesibilă. Necroza superficială a părţilor moi a fost observată în două cazuri (6,25%), vindecarea producându-se spontan. Nu au fost înregistrate alte complicaţii.

Figura nr. 3. A, B – Artroză primară gleznă. C, D – Artrodeza gleznei cu grefon tibial alunecat şi zăvorât

Figura nr. 4. A, B – Artroză posttraumatică gleznă. C, D – Artrodeză gleznă cu grefon tibial

Figura nr. 5. A, B – Artrodeză gleznă. Aspect radiologic imediat postoperator. C, D – Aspect radiologic la 12 luni postoperator

DISCUŢII

În 1945 Charnley a propus folosirea unui dispozitiv de fixare cu compresie externă pentru artrodeza de gleznă, însă metoda este asociată unei rate crescute de complicaţii, inclusiv infecţii la locul de implantare al broşelor, cu lipsa consolidării în 10-30% din cazuri. Printre dezavantajele dispozitivului de compresie amintit se numără lipsa unei fixări solide în plan rotaţional şi aspectul inestetic al acestuia, greu de acceptat de către pacienţi.(9)

Ca răspuns la problemele legate de fixarea externă, au fost dezvoltate numeroase tehnici ce utilizează fixarea internă. Metodele de fixare internă permit obţinerea unor rezultate superioare celei externe, cu dificultăţi tehnice mult reduse şi rate de consolidare excelente.(14) Cele mai bune rate de consolidare au fost raportate în urma utilizării de şuruburi de spongie dispuse în diverse configuraţii – 95-97% în majoritatea studiilor.(14) Fixarea cu plăci a condus de asemenea la obţinerea unor rezultate excelente, cu rate de consolidare variind între 94-98% din cazuri.(9)

Pentru adaptarea la diverse situaţii clinice şi totodată creşterea ratelor de consolidare a artrodezelor de gleznă, au fost descrise mai multe tehnici ce utilizează autografe osoase recoltate de la nivelul crestei iliace, tibiei sau fibulei. Chuinard şi Peterson au recomandat utilizarea unei grefe iliace cortico-spongioase încastrată între suprafeţele rezecate ale tibiei şi astragalului, iar Blair a descris o tehnică în care un grefon tibial de la nivelul porţiunii anterioare distale a tibiei este alunecat spre distal.(15) În metoda utilizată de noi un grefon recoltat de la nivelul extremităţii distale a tibiei este introdus forţat într-un tunel creat în corpul astragalului, cu menţinerea unei punţi osoase la nivelul marginii anterioare a pilonului tibial, ce are un rol de stabilizare a montajului.

Nu există încă un consens în ceea ce priveşte efectele artrodezei de gleznă asupra celorlalte articulaţii ale membrului inferior. Astfel, unii autori consideră că artrodeza de gleznă nu modifică considerabil mişcările şoldului şi genunchiului, deoarece lipsa de mişcare a gleznei este compensată de articulaţiile mici ale piciorului.(16) Spre deosebire de aceasta au fost publicate studii în care s-au demonstrat alterări semnificative ale mersului şi funcţiei membrului inferior după artrodeza gleznei, cu apariţia de modificări artrozice la nivelul articulaţiilor piciorului(17-20) Totuşi, Sheridan şi colab. au subliniat faptul că există posibilitatea ca afectarea articulaţiilor mici ale piciorului să fie deja prezentă în momentul realizării artrodezei de gleznă, nefiind deci consecutivă acesteia.(21) În seria noastră majoritatea pacienţilor, încălţaţi, prezentau un mers cu caracteristici aproximativ normale.

Pe lângă o fixare rigidă, consolidarea adecvată a artrodezei este dependentă şi de prezenţa unui aport sanguin adecvat. Intervenţiile laborioase, cu distrucţii tisulare mari, pot influenţa în sens negativ procesul de vindecare. Procentul ridicat de consolidare (96,87%) obţinut de noi subliniază importanţa acestui aspect.

CONCLUZII

Artrodeza de gleznă continuă să fie o metodă standard de tratament chirurgical în artrozele severe. Tehnica simplă şi reproductibilă a utilizării unui grefon osos tibial distal oferă rezultate clinice excelente. Totuşi, efectele pe termen lung ale acestei intervenţii nu sunt complet cunoscute, însă este cert faptul că în urma artrodezei gleznei, celelalte articulaţii ale piciorului sunt supuse unui stres crescut, ceea ce duce în final la apariţia modificărilor artrozice ale acestor articulaţii.

REFERINŢE

1. Brown TD, Johnston RC, Saltzman CL, Marsh JL, Buckwalter JA. Posttraumatic osteoarthritis: a first estimate of incidence, prevalence, and burden of disease. J Orthop Traumatol 2006;20(10):739-744
2. Saltzman CL, Zimmerman MB, O'Rourke M, et al. Impact of comorbidities on the measurement of health in patients with ankle osteoarthritis. The Journal of bone and joint surgery American volume 2006;88(11):2366-2372.
3. Glazebrook M, Daniels T, Younger A, et al. Comparison of health-related quality of life between patients with end-stage ankle and hip arthrosis. The Journal of bone and joint surgery American volume 2008;90(3):499-505.
4. Saltzman CL, Salamon ML, Blanchard GM, et al. Epidemiology of ankle arthritis: report of a consecutive series of 639 patients from a tertiary orthopaedic center. Iowa Orthop J 2005;25:44-46.
5. Haddad SL, Coetzee JC, Estok R, Fahrbach K, Banel D, Nalysnyk L. Intermediate and long-term outcomes of total ankle arthroplasty and ankle arthrodesis. A systematic review of the literature. The Journal of bone and joint surgery American volume 2007;89(9):1899-1905.
6. Van Heiningen J, Vliet Vlieland TP, van der Heide HJ. The mid-term outcome of total ankle arthroplasty and ankle fusion in rheumatoid arthritis: a systematic review. BMC musculoskeletal disorders 2013;14(1):306.
7. Townshend D, Di Silvestro M, Krause F, Penner M, Younger A, Glazebrook M, Wing K. Arthroscopic versus open ankle arthrodesis: a multicenter comparative case series. The Journal of bone and joint surgery American volume 2013;95(2):98-102.
8. Wrotslavsky P, Giorgini R, Japour C, Emmanuel J. The mini-arthrotomy ankle arthrodesis: a review of nine cases. J Foot Ankle Surg 2006;45(6):424-430.
9. Abidi NA, Gruen GS, Conti SF. Ankle Arthrodesis: Indications and Techniques. The Journal of the American Academy of Orthopaedic Surgeons 2000;8(3):200-209.

10. Cottino U, Collo G, Morino L, Cosentino A, Gallina V, Deregibus M, Tellini A. Arthroscopic ankle arthrodesis: a review. Curr Rev Musculoskelet Med 2012;5(2):151-155.
11. García S, Camacho P, Segur JM, Fernández De Retana P, Combalía A. Stress fractures of the tibia after ankle arthrodesis: a review of three cases. Foot and Ankle Surgery 2001;7(3):175-180.
12. Gougoulias NE, Agathangelidis FG, Parsons S. Arthroscopic ankle arthrodesis. Foot & ankle international / American Orthopaedic Foot and Ankle Society [and] Swiss Foot and Ankle Society 2007;28(6):695-706.
13. Pop ST, Nagy O, Russu OM, Gergely I. Artrodeza de gleznă prin metoda Watson-Jones modificată. ASORIS 2004;1(5):32-35.
14. Mohamedean A, Said HG, El-Sharkawi M, El-Adly W, Said GZ. Technique and short-term results of ankle arthrodesis using anterior plating. International orthopaedics 2010;34(6):833-837.
15. Pickering RM. Arthrodesis of the Ankle, Knee, and Hip. In: Campbell's Operative Orthopaedics. Volume I, 11 edn. Edited by Canale ST. St. Louis: Mosby; 2008. p. 169-180.
16. Wu WL, Su FC, Cheng YM, Huang PJ, Chou YL, Chou CK. Gait analysis after ankle arthrodesis. Gait Posture 2000;11(1):54-61.
17. Fuentes-Sanz A, Moya-Angeler J, López-Oliva F, Forriol F. Clinical outcome and gait analysis of ankle arthrodesis. Foot & ankle international / American Orthopaedic Foot and Ankle Society [and] Swiss Foot and Ankle Society 2012;33(10):819-827.
18. Ogrodzka K, Żuka K, Niedźwiedzki T. Effects of ankle arthrodesis on functioning of the knee and hip joints during walking at natural velocity. Medical Rehabilitation 2007;11(3):6-11.
19. Coester LM, Saltzman CL, Leupold J, Pontarelli W: Long-term results following ankle arthrodesis for post-traumatic arthritis. The Journal of bone and joint surgery American volume 2001;83-A(2):219-228.
20. Thomas R, Daniels TR, Parker K. Gait analysis and functional outcomes following ankle arthrodesis for isolated ankle arthritis. The Journal of bone and joint surgery American volume 2006;88(3):526-535.
21. Sheridan BD, Robinson DE, Hubble MJ, Winson IG. Ankle arthrodesis and its relationship to ipsilateral arthritis of the hind- and mid-foot. The Journal of bone and joint surgery British volume 2006;88(2):206-207.