ROLUL COMPLEMENTAR AL DIAGNOSTICULUI IMAGISTIC ÎN HIPERTENSIUNEA ARTERIALĂ RENOVASCULARĂ SEVERĂ LA PACIENŢII TINERI

IOAN OSWALD[1], ELISABETA ANTONESCU[2], CAMELIA MRAZ[3], ANGELA ANTONESCU[4], ALINA VENTER[5]

[1,3,4,5]Universitatea Oradea, [1,2]Universitatea „Lucian Blaga" din Sibiu

Cuvinte cheie: *hipertensiune renovasculară, stenoze artere renale, anomalie artere renale, hipertrofie ventriculară stângă, disfuncţie diastolică ventriculară stângă*

Rezumat: *Stenozele de artere renale reprezintă cele mai frecvente cauze de hipertensiune arterială secundară. Boala aterosclerotică, afectând în principal treimea proximală a unei artere principale, se întâlneşte mai ales la vârstnici. Displazia fibromusculară afectează mai ales cele două treimi distale şi ramurile arterelor renale şi se întâlneşte mai ales la femei tinere. Boala renovasculară este o importantă şi adesea nerecunoscută cauză de insuficienţă renală, hipertensiune refractară şi mortalitate cardiovasculară globală. În măsura în care boala arterială renală severă poate cauza disfuncţie renală, identificarea şi tratamentul stenozelor semnificative de artere renale poate avea beneficii majore asupra sănătăţii. Vom prezenta un caz mai interesant ce se încadrează în această patologie întâlnit în practica noastră medicală. Particularităţile cazului sunt multiple: apariţia unei hipertensiuni severe (TA sistolică peste 260mmHg, BP diastolică peste 150mmHg) la un pacient de sex masculin în vârstă de 19 ani, absenţa simptomelor, anomalia de artere renale, concordanţele şi discordanţele investigaţiilor imagistice, apariţia precoce a complicaţiilor hipertensiunii arteriale, respectiv a hipertrofiei ventriculare stângi şi a disfuncţiei diastolice a ventriculului stâng, asocierea la cardiopatia hipertensivă a defectului de sept ventricular şi a anevrismului de sept interventricular bazal.*

Keywords: *renovascular, renal artery stenosis, renal artery anomaly, left ventricular hypertrophy, left ventricular diastolic dysfunction*

Abstract: *Renal artery stenosis represents the most frequent cause of secondary arterial hypertension. The atherosclerotic disease, which mainly affects all the proximal third of the main artery, is encountered mostly in the elders. The fibromuscular dysplasia affects most of all the distal two-thirds and the renal arteries branches and is met mostly in young women. The renovascular disease is an important and most of the time unknown cause of renal insufficiency, refractory hypertension and global cardiovascular mortality. As long as the severe renal artery disease can cause renal dysfunction, the identification and the treatment of important renal artery stenoses can have major benefits on the state of health. We present an interesting case that falls into this pathology encountered in our medical practice. There are multiple particularities of the case: the appearance of a severe hypertension (Systolic TA over 260mmHg, diastolic BP over 150mmHg) in a 19 year-old male patient, absence of symptoms, renal arteries anomaly, concordances and discordances of the imagistic investigations, early appearance of complications of the arterial hypertension, and of the left ventricular hypertrophy and left ventricle diastolic dysfunction, respectively; the association at the hypertensive cardiopathy of the ventricular septal defect of and the basal interventricular septal aneurysm.*

INTRODUCERE

Hipertensiunea renovasculară (HRV) este printre cele mai comune forme de hipertensiune secundară şi nu este uşor de recunoscut.(6) Prevalenţa hipertensiunii renovasculare în întreaga populaţie hipertensivă variază în diferite statistici între 1-5%.(7) Diagnosticul de HTA renovasculară poate fi sugerat de asocierea unor simptome şi semne clinice, dintre care valoarea cea mai mare o au debutul unei HTA severe la tineri sau după vârsta de 50 de ani, durerea şi suflurile lombare apărute în contextul unei HTA, deteriorarea rapidă a funcţiei renale la un hipertensiv.(1) Etiologia HRV cuprinde mai multe entităţi anatomice ce pot fi clasificate în două tipuri majore, ce apar la vârste diferite şi afectează ambele sexe în mod diferit.

Leziunile stenozante de natură aterosclerotică sunt mai frecvente (65%), apar după 45 de ani, mai des la bărbaţi (unii cu diabet şi fumători) cu o localizare proximală (primii 2 cm) la artera renală şi cu tendinţă spre ocluzie la 50% din pacienţi. Stenozele produse de displazia fibromusculară apar adesea sub 30 de ani, frecvent la femei, localizate în treimea medie şi distală a arterei renale, adesea unilaterale şi cu o progresie însoţită de complicaţii de tipul trombozelor sau disecţiilor. Sunt descrise trei forme de displazii fibromusculare: intimală, medială şi periarterială.

Mecanismul patogenic al HTA renovasculare, identificat experimental de Goldblatt încă din 1934, reprezintă prototipul mecanismului ischemic şi de activare a sistemului renină-angiotensină.

PREZENTARE DE CAZ

Pacient în vârstă de 19 ani, P.T., sex masculin, din mediu rural, a fost descoperit la un control de rutină cu valori foarte mari ale TA, 260/155mmHg.

[1]Autor corespondent: Ioan George Oswald, Str. A. Cazaban, Nr. 56, Bihor, Oradea, România, E-mail: ioanoswald5@yahoocom, Tel: +40723 026287
Articol intrat în redacţie în 10.02.2014 şi acceptat spre publicare în 29.04.2014
ACTA MEDICA TRANSILVANICA Iunie 2014;2(2):87-89

Bolnavul prezenta doar uşoară astenie şi intoleranţă la eforturi mari. Nu se ştia hipertensiv, nu urma nici un fel de tratament, nu avea afecţiuni cronice şi era o persoană activă, supraponderală.

La examenul aparatului cardiovascular se evidenţiază, pe lângă valorile mari ale TA, un suflu sistolic 2/6 la apex şi la baza cordului.

Examinările de laborator uzuale au fost în limite normale.

ECG: RS = ritm sinusal, AV ≈ 80b/min, HVS fără modificări ST-T.

Ecocardiografic se constată: hipertrofie ventriculară stângă concentrică, ventricul stâng eficient (FE > 65%) (figurile nr. 1,2,3), disfuncţie diastolică de tip pseudonormal (figura nr. 4) (flux transmitral E/A > 1, ce devine subunitar la manevra Valsalva, flux venos pulmonar cu S/D < 1, reflux atrial AR > 35cm/s).

Figura nr. 1. Secţiune PSAL (parasternal ax lung): hipertrofie ventriculară stângă concentrică

Figura nr. 2. Secţiune PSAL: HVS concentrică; VS în sistolă-stânga, VS în diastolă-dreapta

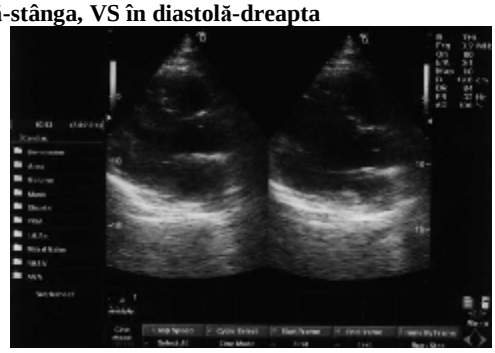

Figura nr. 3. Secţiune PSAL, mod M: HVS concentrică, VS eficient, FE > 60%

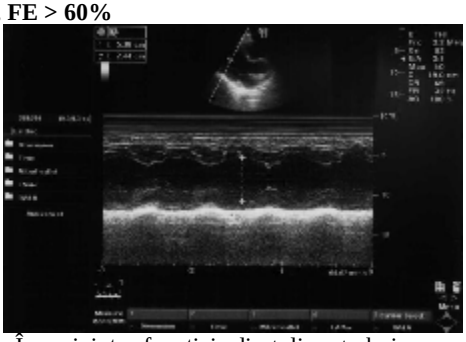

În privinţa funcţiei diastolice trebuie precizat că, atunci când fluxul transmitral este supraunitar (E/A > 1) în prezenţa hipertrofiei ventriculare, trebuie diferenţiat aspectul normal de disfuncţia diastolică de tip pseudonormal folosind tehnici adiţionale (Valsalva, flux venos pulmonar, Doppler tisular, viteza de propagare a fluxului în VS prin mod M color). În plus timpul de relaxare izovolumică TRIV este uşor diminuat (60ms) iar timpul de decelerare al undei E este la limita inferioară (TDE = 150 ms).

Figura nr. 4. Secţiune PSAL, interogare Doppler pulsat al fluxului transmitral: disfuncţie diastolică de tip pseudonormal (TRIV=60ms, DTE=150ms), confirmat prin manevra Valsalva şi DP în vena pulmonară superioară dreaptă

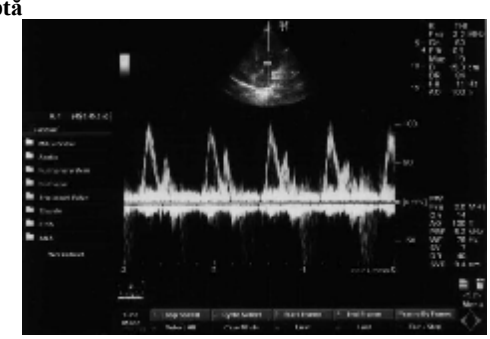

La ecografia cardiacă se mai evidenţiază: anevrism SIV bazal, semnificativ şi DSV subvalvular aortic restrictiv nesemnificativ hemodinamic, insuficienţă mitrală minoră, insuficienţă aortică gr. I.

La ecografia abdominală se evidenţiază steatoză hepatică uşoară, rinichi de dimensiuni normale, indice parenchimatos păstrat, uşoară asimetrie dimensională între cei doi rinichi.

Având în vedere hipertensiunea severă şi vârsta pacientului se practică ecografia Doppler a arterelor renale. Examinarea este dificilă deoarece pacientul este supraponderal, cu meteorism accentuat. Se reuşeşte evidenţierea unor velocităţi ale fluxului sanguin mult crescute la nivelul arterei renale drepte. Este recomandat examenul angio-CT al vaselor renale care confirmă suspiciunea de insuficienţă arterială renală dreaptă cu deficit de umplere a întregului traiect primitiv, însă fără evidenţierea netă a unei zone de stenoză. De partea stângă - anomalie vasculară cu două artere renale ce au origine independentă din aortă la acelaşi nivel. În rest, traiect aortic şi ramuri principale de aspect normal. Modificările arteriale renale evidenţiate la angio-CT susţin indicaţia de angiografie. Din motive administrative această examinare a fost amânată.

Bolnavul începe tratamentul, iniţial cu un inhibitor de enzimă de conversie asociat cu un betablocant selectiv. Deoarece tensiunea arterială se menţine la valori crescute, se adaugă la tratament şi un blocant de calciu, obţinându-se astfel valori normale ale TA, în jur de 140/90 mmHg. Clinic evoluţia este bună, pacientul fiind asimptomatic.

Pentru excluderea altor cauze de HTA secundară se efectuează examinări de laborator suplimentare: dozarea acidului vanil mandelic în urina din 24 de ore pentru excluderea feocromocitomului, dozarea potasiului plasmatic şi urinar pentru excluderea hiperaldosteronismului, determinarea concentraţiei serice de cortisol pentru excluderea sindromului Cushing. Toate aceste examinări au fost în limite normale.

La examenul Doppler repetat al arterelor renale se evidenţiază un aspect particular al fluxului în artera renală dreaptă. În segmentul proximal înregistrarea Doppler a fluxului sanguin are aspect aproape normal (figura nr. 5).

În segmentul mediu, fluxul sanguin are o velocitate diastolică foarte mult crescută, în timp ce viteza sistolică creşte puţin, aspect „parvus et tardus” al înregistrării Doppler (figura nr. 6).

În aceste condiţii lipsesc criteriile consacrate pentru definirea ecografică a stenozei de arteră renală, adică vsistolic >

180cm/s cu RAR > 3,5 (raport între vitezele sistolice în artera renală şi aortă) dar sunt prezente criteriile pentru aprecierea în hil a stenozei de arteră renală: timp de accelerare > 100msec, index de accelerare (dV/dT) < 291cm/s, profil „tardus et parvus", adică absenţa vârfului sistolic precoce, timp de accelerare prelungit, pantă de accelerare mai redusă. În plus TA sistolică a coborât de la 260mmHg la 130-150mmHg în urma tratamentului, ceea ce a condus la scăderea gradientului sistolic la nivelul segmentului stenozat. De asemenea, creşterea importantă a velocităţii diastolice la nivelul unui segment arterial cu stenoză strânsă este întâlnită şi în alte teritorii vasculare (artere carotide interne, coarctaţie de aortă). Velocităţile la nivelul arterelor interlobare şi arcuate precum şi velocităţile corticale au fost normale la nivelul ambilor rinichi. Explorarea ecografică a celor două artere renale stângi nu a putut fi efectuată cu acurateţe.

Figura nr. 5. Interogarea Doppler pulsat a fluxului sanguin în segmentul proximal al arterei renale drepte

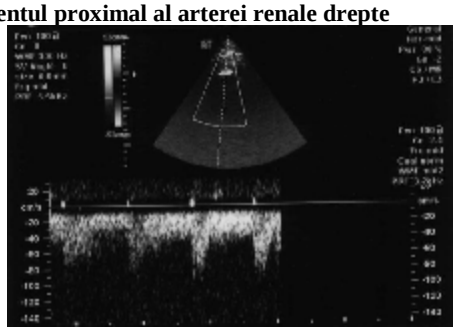

Figura nr. 6. Interogarea Doppler pulsat a fluxului sanguin în segmentul mediu al arterei renale drepte; aspect "tardus et parvus" al fluxului

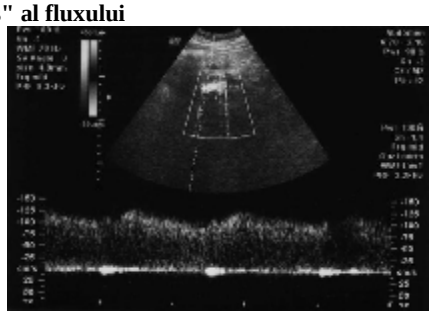

După câteva luni de tratament pacientul este internat la Institutul Inimii din Cluj Napoca în vederea efectuării arteriografiei selective a arterelor renale. Surprinzător a fost faptul că la prima examinare angiografică nu s-au evidenţiat modificări stenozante la nivelul vaselor rinichilor. Date fiind condiţiile clinice, ecografia Doppler şi rezultatul angio-CT care susţineau etiologia renovasculară a hipertensiunii, se repetă examenul angiografic cu un alt rezultat: stenoză strânsă de ramură arteră renală stângă (celălalt ram fără leziuni). Se practică angioplastia de arteră renală stângă, dilatare cu balon, cu rezultat bun, stenoză restantă sub 25%. Din nou nu se pun în evidenţă stenoze la nivelul arterei renale drepte. Evoluţia bolnavului este bună, s-a redus medicaţia, în prezent fiind sub tratament cu blocant de calciu (jumătate din doza iniţială) şi blocant al receptorilor de angiotensină II în combinaţie cu diuretic de tip tiazidic.

CONCLUZII

Este vorba despre un pacient tânăr, cu valori foarte mari ale tensiunii arteriale descoperite întâmplător, fără simptome deosebite. Acestea orientează spre o etiologie renovasculară a unei hipertensiuni arteriale secundare. Investigaţiile imagistice efectuate în scopul confirmării diagnosticului de stenoză de arteră renală au avut fiecare propriile limite, dar au fost complementare. Ecografia Doppler a arterelor renale a evidenţiat clar stenoză de arteră renală dreaptă. Examenul angio-CT confirmă suspiciunea de insuficienţă arterială renală dreaptă, dar fără a putea evidenţia net zona de stenoză; în plus relevă pe partea stângă anomalie vasculară cu două artere renale. Arteriografia renală selectivă efectuată în scop diagnostic şi terapeutic a oferit surprize, la prima examinare, arterele renale apărând fără leziuni, iar a doua examinare a relevat stenoza strânsă a unei artere renale stângi, fără nici o referire la artera renală dreaptă.

La ecocardiografie s-au constatat: HVS concentrică (la un pacient de 19 ani), ventricul stâng eficient dar cu disfuncţie diastolică moderată. Evoluţia sub tratament medicamentos a fost favorabilă iar angioplastia la nivelul stenozei de arteră renală stângă a dus la scăderea dozelor de medicamente. Pentru a creşte acurateţea diagnosticului, pacientul ar mai fi putut beneficia de scintigrafie renală, angio-RMN sau CT spiral, dar arteriografia selectivă renală ar trebui să fie metoda diagnostică cea mai valoroasă cu implicaţii terapeutice importante. În continuare pacientul necesită supraveghere medicală periodică deoarece leziunile prezente pot progresa, iar artera renală supusă angioplastiei prezintă risc de stenoză, tromboză sau disecţie.

Particularităţile cazului sunt multiple: valorile foarte mari ale TA la un pacient de 19 ani, de sex masculin, aproape asimptomatic, apariţia precoce a cardiopatiei hipertensive (hipertrofie ventriculară stângă concentrică, disfuncţie diastolică moderată a ventriculului stâng), asocierea la aceasta a defectului de sept ventricular restrictiv şi a anevrismului de SIV bazal, anomalia de artere renale. De asemenea, pentru stabilirea diagnosticului şi localizarea zonelor de stenoză ale arterelor renale, cele trei examinări imagistice au avut fiecare în parte rolul, importanţa şi limitele lor, dar fiind în final complementare.

REFERINŢE

1. Rihal CS, Textor SG, Breen JF et al. Incidental renal artery stenosis among a prospective cohort of hypertensive patients undergoing coronary angiography. Mayo Clin Proc 2002;77:309.
2. Oskin TC, Hansen KJ, Deittch JS, et al. Chronic renal artery occluzion: Nephrectomy versus revascularization. J Vasc Surg 1999;29:140.
3. Block MJ, Trost DW, Pickering TG et al. Prevention of recurrent pulmonary edema in patients with bilateral renovascular disease through renal artery stent placement. Am J Hypertens 1999;12:1.
4. Safian RD, Textor SC: Renal-artery stenosis. N Engl J Med 2001;344:431.
5. Van Onna M, Houben AJHM, Kroon AA, et al: Asimmetry of renal blood flow in patients with moderate to severe hypertension. Hypertension 2003;41:108.
6. De Haan MW, Kroon AA, Flobbe K et al. Renovascular disease in patients with hypertension: Detection with duplex ultrasound. J Human Hypertens 2002;16:501.
7. Radermarcher J, Chavan A, Bleck J et al. Use of Doppler ultrasonography to predicte the outcome of therapy for renal-artery stenosis. N Engl J Med 2001;344:410.
8. Nordmann AJ, Woo K, Parkes R, Logan AG: Ballon angioplasty or medical therapy for hypertensive patients with atherosclerotic renal artery stenosis? A meta-analysis of randomized controlled trials. Am J Med 2003;114:44.
9. Leertouver TC, Derkx FHM, Pattynama PMT, et al: Functional effects of renal artery stent palcement on treated and contralateral kidneys. Kidney Int 2002;62:574.