DEBUT CLINIC TARDIV AL SINDROMULUI DE DUCT ŞI SAC ENDOLIMFATIC LĂRGIT ÎNTR-UN CAZ DE SURDITATE BRUSC INSTALATĂ CU PATTERN RETROCOHLEAR. PREZENTARE DE CAZ

SIMONA ŞERBAN[1], MARIAN RĂDULESCU[2]

[1,2]Institutul de Fono-Audiologie şi Chirurgie Funcţională ORL Prof. Dr. Dorin Hociotă Bucureşti, Universitatea de Medicină şi Farmacie „Carol Davila" Bucureşti

Cuvinte cheie: *sindrom de duct şi sac endolimfatic lărgit, surditate brusc instalată, leziune retrocoheară*

Rezumat: *Apeductul vestibular lărgit (AVL) reprezintă malformaţia urechii interne găsită la 35% dintre copiii cu hipoacuzie neurosenzorială unilaterală.(1) Situaţiile în care hipoacuzia debutează acut la vârsta adultă sunt extrem de rare. Autorii descriu cazul unei paciente de 18 ani, cu surditate brusc instalată în urmă cu două luni la urechea stângă. Examinarea audiologică evidenţiază hipoacuzie neurosenzorială cu caracteristici de afectare retrocoheară. Examinarea imagistică prin rezonanţă magnetică nucleară (RMN) arată lărgirea ductului şi a sacului endolimfatic de partea stângă, fără alte anomalii ale urechii interne. Urechea contralaterală este normală, atât din punct de vedere audiologic cât şi imagistic. Este un caz foarte rar de duct şi sac endolimfatic lărgit (DSEL) unilateral, care debutează clinic la vârsta adultului tânăr prin surditate brusc instalată, cu caracteristici de leziune retrocoheară.*

Keywords: *enlarged endolymphatic duct and sac syndrome; sudden hearing loss; retrocochlear pattern*

Abstract: *Enlarged Vestibular Aqueduct (EVA) is one inner ear malformation found in 35% of children with unilateral sensorineural hearing loss.(1) Case reports of late diagnosis of enlarged vestibular aqueduct in young adulthood are extremely rare. The authors present a case of unilateral sensorineural hearing loss with sudden onset and retrocochlear pattern in an 18-year-old patient. MRI examination showed an enlargement of the left endolymphatic sac, without any other anomalies of the inner ear. The controlateral ear had normal hearing and no imaging abnormalities were found. This is a very rare case of unilateral enlarged endolymphatic duct and sac syndrome (EEDSS) discovered on MRI (Magnetic Resonance Imaging) assessment in a case of sudden hearing loss in early adulthood.*

INTRODUCERE

Apeductul vestibular lărgit (AVL) sau *Sindromul de apeduct vestibular lărgit (SAVL)* este o *anomalie congenitală* în care *apeductul vestibular* este mai mare de *1 mm (2)* în diametru şi poate fi diagnosticat doar prin explorare imagistică: *tomografie computerizată cu rezoluţie mare (High Resolution Computed Tomography),* care măsoară cu precizie diametrul *apeductului* şi *rezonanţa magnetică nucleară (RMN),* care evidenţiază dilataţia *ductului* şi a *sacului endolimfatic*.(3) Această *malformaţie congenitală* este adesea asociată cu alte *anomalii ale urechii interne*, cele mai frecvente fiind *vestibulul* sau *canalele semicirculare lărgite* sau *cohleea hipoplastică*. *SAVL* se detectează numai prin examinare imagistică, *anomalia urechii interne* fiind asociată cu *hipoacuzie neurosenzorială*.(4) Diagnosticul de *SAVL* se face de obicei în mica copilărie, *12%* dintre copii fiind diagnosticaţi până la vârsta de 4 ani.(5)

Majoritatea pacienţilor cu *SAVL* asociază *hipoacuzie neurosenzorială*, cel mai adesea *severă* sau *profundă*. Copiii cu *SAVL*, în special cei cu *hipoacuzie unilaterală* sunt identificaţi mai târziu decât cei cu *hipoacuzie bilaterală*. Cazurile în care *apeductul vestibular lărgit* este descoperit în adolescenţă sau perioada adultului tânăr sunt foarte rare. Mecanismul producerii *hipoacuziei* în *SAVL* rămâne neclar, posibila hemoragie la nivelul *urechii interne* explicând cazurile în care *hipoacuzia neurosenzorială* apare brusc.(6) Pacienţii cu *SAVL* au *auz rezidual*, însă cei mai mulţi suferă înrăutăţirea bruscă a auzului, de cele mai multe ori în urma unei traume minore sau infecţii. Ruptura *membranei lui Reissner (7)*, vulnerabilitatea unei *cohlei dismorfice* la schimbările de presiune sau refluxul hiperosmolar al conţinutului *sacului endolimfatic (ES) (8)*, au fost incriminate ca posibile cauze ale progresivităţii hipoacuziei.

SCOP

Articolul prezintă cazul unei paciente tinere de 18 ani cu *Surditate neurosenzorială brusc instalată* şi caracteristici de *afectare retrocoheară*, la care examenul imagistic *RMN* relevă prezenţa *ductului* şi a *sacului endolimfatic lărgit*.

PREZENTARE DE CAZ

Pacientă în vârstă de 18 ani, se prezintă în serviciul de audiologie pentru investigarea unei hipoacuzii la urechea stângă, brusc instalată în urmă cu două luni. Din anamneză nu rezultă un eveniment traumatic de care pacienta să lege apariţia hipoacuziei.

Examenul audiometric a constatat *hipoacuzie neurosenzorială* la urechea stângă, cu profil *în pantă de schi* şi pierdere auditivă severă / profundă în *domeniul frecvenţial înalt* (figura nr. 1). Urechea dreaptă are un *prag tonal liminar* normal. *Audiograma vocală* arată la urechea dreaptă un *prag al detectării cuvintelor bisilabice* la *10 dB HL*, iar la urechea stângă la *45 dB HL*. Maximul *recunoaşterii vorbirii* la urechea dreaptă este de *100%*, iar la urechea stângă de *70%*, cu o *formă în clopot* a *audiogramei vocale* şi un *indice de rollover* de *0,57*, sugestiv pentru o posibilă *leziune retrocoheară* (figura nr. 2). *Timpanometria* arată *presiuni* şi *complianţe* normale la ambele urechi. *Reflexul stapedian* de partea urechii stângi este absent pe

[2]Autor corespondent: Marian Rădulescu, Str. Mihail Cioranu, Nr. 21, Sector 5, Bucureşti, România, E-mail: focaargintie@yahoo.com, Tel: +40788 414497
Articol intrat în redacţie în 19.03.2014 şi acceptat spre publicare în 01.10.2014
ACTA MEDICA TRANSILVANICA Decembrie 2014;2(4):66-68

frecvențele *500* și *1000 Hz* în *stimulare ipsilaterală*, prezent însă în *stimulare contralaterală*.

Figura nr. 1. Audiograma tonală liminară arată curba în pantă de schi la urechea stângă

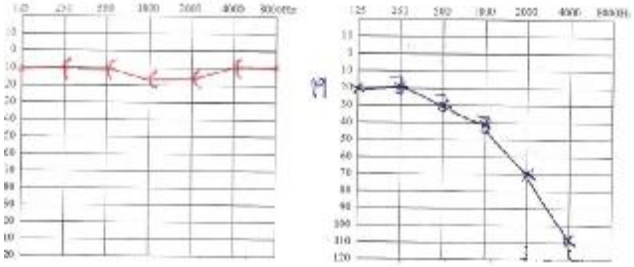

Figura nr. 2. Audiograma vocală cu liste de cuvinte bisilabice arată curba în clopot la urechea stângă

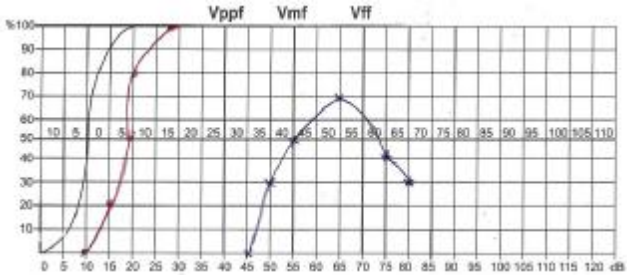

Testele electrofiziologice arată trasee *PEAP (Potențiale Auditive Evocate Precoce)* la *click* patologice, cu prelungirea *intervalului I-V* de partea stângă, la stimulare maximală *(4,57 msec)* și diferența interaurală *I-V > 0,3 msec* (figura nr. 3). Nu se identifică *potențial microfonic receptor*. *Otoemisiunile acustice evocate tranzitorii (OEAET)* sunt prezente de partea dreaptă, absente de partea stângă. Pacienta a fost trimisă la examinare imagistică *RMN*, cu suspiciunea de *leziune retrocohleară*, posibil *neurinom de acustic*.

Figura nr. 3. Traseu electrofiziologic *click Potențiale Auditive Evocate Precoce (PEAP)* anormal arată prelungirea intervalului *I–V* de partea stângă

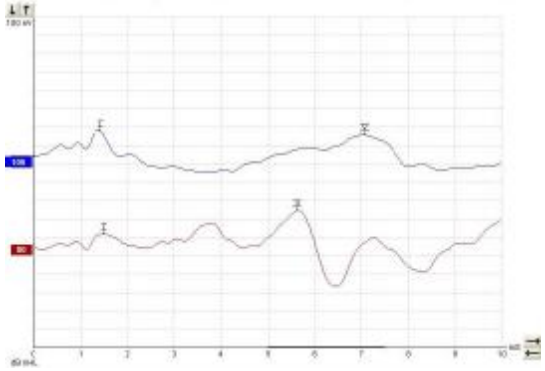

Examenul *RMN* cu echipament *Siemens Magnetom Avanto*, cu o *tărie a câmpului de 1,5 Tesla*, nu pune în evidență mase înlocuitoare de spațiu la nivelul *Meatului acustic intern* sau al *Unghiului pontocerebelos*, dar relevă dilatația *ductului* și a *sacului endolimfatic* de partea stângă (figura nr. 4). Nu sunt modificări ale *cohleei* sau *canalelor semicirculare*, de nici o parte. În achizițiile *T_2 weighted* se observă un aspect neomogen al conținutului *sacului endolimfatic*, cu hipointensitate a semnalului. Examinarea prin *tomografie computerizată* nu a fost realizată datorită refuzului familiei pacientei. Fără posibilitatea precizării dimensiunilor *apeductului vestibular*, am prezentat acest caz drept *Sindrom de duct și sac endolimfatic lărgit (SDSEL)*, bazat pe imaginile *rezonanței magnetice nucleare*.

Figura nr. 4. MRI imagini axiale T_2 weighted, fără contrast, arată dilatația sacului endolimfatic de partea stângă, cu neomogenitate de conținut

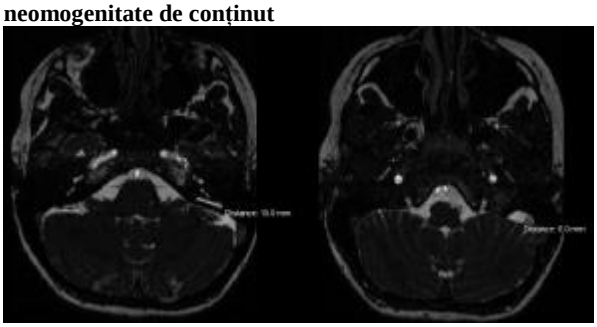

Examenul clinic *vestibular* a fost în limite normale. Testele de laborator pentru funcția glandei tiroide nu au arătat modificări patologice.

DISCUȚII

Apeductul vestibular are originea la nivelul peretelui medial al *vestibulului osos* și se termină printr-o deschizătură la nivelul feței cerebeloase a *stâncii osului temporal*. Prima descriere a *SAVL* a fost atribuită lui *Valvassori* și *Clemis*.(3) *SAVL* are multe cauze, nu toate fiind pe deplin înțelese. Cea mai cunoscută cauză a *SAVL* este mutația *genei PDS* de pe *cromozomul 7*. *SAVL* este de obicei diagnosticat la copiii mici cunoscuți cu *hipoacuzie neurosenzorială bilaterală*, prin confirmare imagistică. Există cazuri în care această patologie este asociată cu alte *anomalii congenitale ale urechii interne* sau *afectări ale glandei tiroide*, așa cum se întâmplă în *sindromul Pendred*.

Dissincronia auditivă și *SAVL* este de asemenea o asociere posibilă, descoperirea făcându-se destul de precoce la copil.(9) *Apeductul vestibular lărgit*, fără alte *malformații cohleare*, poate fi cauza *hipoacuziei neurosenzoriale* dobândite și este considerat factor de risc pentru *Surditatea brusc instalată*. La unii pacienți cu *hipoacuzie neurosenzorială* și *sac endolimfatic lărgit*, *apeductul vestibular* poate să nu apară dilatat pe *tomografia computerizată* de *stâncă temporală*. De aceea, *RMN*-ul este necesar pentru un diagnostic corect al acestui sindrom, care ar trebui să se cheme mai corect, *sindromul de duct și sac endolimfatic lărgit (SDSEL)*.

Tipul *hipoacuziei* în *sindromul de apeduct vestibular lărgit* este încă un subiect de controversă. Toate cele trei tipuri *de hipoacuzie (neurosenzorială, mixtă* și de *transmisie)*, au fost identificate în această condiție patologică. Cu toate că unii autori descriu *hipoacuzia neurosenzorială* la majoritatea pacienților, alții cred că aproape toți pacienții cu *apeduct vestibular lărgit au o componentă de transmisie* în *special pe frecvențele joase*.(10)

Cazurile de malformație congenitală unilaterală, de *apeduct vestibular sau duct* și *sac endolimfatic lărgit* la adultul tânăr sunt foarte rare. Articolul prezintă *un caz unilateral de duct și sac endolimfatic lărgit* caracterizat prin *diagnosticarea tardivă* a acestei entități *la adultul tânăr*, în contexul apariției unei *hipoacuzii bruște neurosenzoriale unilaterale* cu model *de afectare retrocohleară*.

Mecanismul de producere a *hipoacuziei neurosenzoriale* în *SAVL* nu este pe deplin înțeles. Una dintre ipoteze susține că este vorba despre un mecanism chimic, caracterizat prin admiterea unui conținut mare de ioni de calciu *(Ca^{2+})* și acidoză secundară. O altă ipoteză pretinde că membranele cohleare fragile, sunt lezate la schimbările de presiune și reflux hiperosmolar de la nivelul *sacului*

endolimfatic, în urma traumatismelor craniene. Uneori chiar sângerarea la nivelul urechii interne poate fi incriminată.(6) În această situație, imaginile *RMN T_2 weighted*, pot evidenția sânge la nivelul *sacului endolimfatic* sau schimbări cronice în homeostazia fluidului datorată unui volum de fluid crescut și reflux hiperosmolar. Tipul de hipoacuzie în cazul de față este pur *neurosenzorial*, fără nici o componentă de *transmisie* pe frecvențele joase. În mod interesant, *aspectul de afectare retrocohleară* evidențiat prin testarea *potențialelor evocate auditive precoce, (PEAP)* nu poate fi explicat printr-un anumit mecanism. *Neuropatia* auditivă care ar fi putut fi asociată unui *SDSEL*, a fost exclusă datorită prezenței undei *I* pe traseul *PEAP* la *click* și a absenței *microfoniilor cohleare* sau a *otoemisiunilotr acustice evocate tranzitorii*. O *surditate brusc instalată* cu model de afectare *retrocohleară*, datorată altor etiologii, precum cea tumorală sau inflamatorie, este foarte puțin probabilă. Într-o asemenea situație ipotetică, descoperirea unui *sac endolimfatic lărgit* prin examinarea *RMN* ar fi pur accidentală. În cazul prezentat nu se poate spune dacă *auzul rezidual* va rămâne neschimbat sau dacă va progresa până la *hipoacuzie profundă*, însă există posibilitatea ca pacienta să acuze oricând simptome *vestibulare*. Monitorizarea cazului din punct de vedere audiologic și vestibular este necesară în astfel de situații. Pacienta trebuie să evite traumatismele craniene, variațiile bruște de presiune, activitățile sportive cu risc precum *scuba diving*, *ski diving* sau *mountain biking.*

CONCLUZII

Cazul este rar și instructiv datorită descoperirii imagistice surprinzătoare a unui *sac endolimfatic lărgit* într-un caz de *Surditate brusc instalată* cu caracteristici de *hipoacuzie neurosenzorială retrocohleară*, la care ne-am fi așteptat ca imagistica să evidențieze un *proces înlocuitor de spațiu* la nivelul *meatului acustic intern* sau al *unghiului pontocerebelos*.

Din informația existentă în literatură până la momentul actual nu avem cunoștință despre un caz similar în care manifestarea clinică a *sacului endolimfatic lărgit* să se facă prin *surditate neurosenzorială* cu caracteristici de *afectare retrocohleară*.

REFERINȚE

1. Germiller J. Medical Evaluation and Management of Unilateral Hearing Loss. Presentation at the Children's Hospital of Philadelphia; 2009.
2. Vijayasekaran S, Halsted MJ, Boston M et al. When is the vestibular aqueduct enlarged? A statistical analysis of the normative distribution of vestibular aqueduct size. Am J Neuroradiol 2007;28(6):1133-1138.
3. Valvassori GE, Clemis JD. The large vestibular aqueduct syndrome. Laryngoscope 1978;88:723-48.
4. Jackler RK, De La Cruz A. The large vestibular aqueduct syndrome. Laryngoscope 1989;99:1238- 43.
5. Levenson, MJ, Parisier, SC, Jacobs, M, Edelstein, DR. (1989). The Large Vestibular Syndrome in Children: A Review of 12 Cases and the Description of a New Clinical Entity. Arch Otolarygnol Head Neck Surg 1989;115:54-58.
6. Wang J, Huang X, Chen H, Cheng Q. Lin Chuang Er Bi Yan Hou Ke Za Zhi. 2002 Oct; Sudden deafness with large vestibular aqueduct (case report and literatures review) PMID: 15515555 [PubMed - indexed for MEDLINE]
7. Jackler RK, De La Cruz A. The large vestibular aqueduct syndrome. Laryngoscope 1989;99:1238-42; discussion 1242-3.
8. Okamoto K, Ito J, Furusawa T et al. MRI of enlarged endolymphatic sacs in the large vestibular aqueduct syndrome. Neuroradiology 1998;40:167-72.
9. Berlin CI, Hood LJ, Morlet T et al. Multi-site diagnosis and management of 260 patients with auditory neuropathy / dys-synchrony (auditory neuropathy spectrum disorder). Int J Audiol 2010 49:30-43.
10. Zhou G, Gopen Q, Kenna M. Delineating the hearing loss in children with enlarged vestibular aqueduct. Laryngoscope 2008;118:2062-206.