GREFELE ALOPLASTE DIN SILICON ÎN PATOLOGIA CHIRURGICALĂ MAXILO-FACIALĂ

VIOREL IBRIC CIORANU[1], SORIN IBRIC CIORANU[2], SILVIU NICOLAE[3], VASILE NICOLAE[4]

[1,2,3,4]Universitatea „Lucian Blaga" din Sibiu

Cuvinte cheie: *silicon, traumatologie, tumori, dismorfii, anchiloză ATM*

Rezumat: *Grefele aloplaste din silicon pot fi extrem de utile în patologia chirurgicală maxilo-facială în corecţia sechelelor rezultate în urma unor traumatisme soldate cu consolidări vicioase, permiţând remodelarea mandibulei, a osului malar, a pereţilor orbitei etc. Siliconul poate fi folosit şi în chirurgia ortognată pentru corecţia unor hipoplazii, în patologia tumorală pentru a rezolva defectele rezultate în urma exerezelor sau în chirurgia anchilozei temporo-mandibulare, ca material de interpoziţie pentru a preveni recidiva.*

Keywords: *silicon, trauma, tumours, bone disorders, TMJ ankylosis*

Abstract: *Silicon alloplastic grafts are widely used in maxillofacial pathology especially when it is intended to correct posttraumatic sequelae resulted from improper bone healing of the mandible, malar bone or orbital walls. Silicon grafts can be usefully applied in ortognathic surgery, after tumour excision or in the surgical treatment of temporomandibular joint (TMJ) ankylosis as an interposition graft.*

INTRODUCERE

Patologia chirurgicală maxilo-facială extrem de variată ne ridică de multe ori probleme deosebite în cazul unor exereze tumorale importante pentru tumori benigne sau maligne, în urma unor traumatisme grave, a unor defecte de dezvoltare rezultă deformaţii ale părţilor moi sau scheletale ce necesită reconstrucţii. Alegerea celei mai optime tehnici chirurgicale de reabilitare a acestor pacienţi constituie de multe ori o sarcină dificilă. De asemenea alegerea celui mai bun material de interpoziţie după corecţia chirurgicală a anchilozei ATM, pentru a preveni recidiva este foarte importantă.(1)

SCOP

Scopul acestui studiu a fost acela de a demonstra utilitatea grefelor aloplaste din silicon în corectarea unor defecte ale părţilor moi sau scheletale, dar şi ca material de interpoziţie în anchilozele ATM pentru a preveni recidivele.

MATERIAL ŞI METODĂ DE LUCRU

În ultimii 10 am introdus şi folosit în practica curentă grefele siliconice sub mai multe forme (blocuri, folii, proteze) (figura nr. 1) pentru a rezolva defecte importante de părţi moi sau scheletale rezultate în urma exerezei tumorale, a sechelelor posttraumatice, a deficienţelor de dezvoltare sub formă de transplante de apoziţie sau de interpoziţie în tratamentul anchilozei ATM (tabelul nr. 1).

Cazul 1 - Este vorba de o pacientă de sex feminin, 58 de ani, cu diagnostic de Carcinom adenoid chistic obraz drept, operat în urmă cu 3 ani. Dat fiind evoluţia bună, prezentând însă o asimetrie importantă prin înfundarea regiunii geniene drepte, se decide reintervenţia în scop fizionomic, aplicându-se pe cale endobucală o proteză de malar din silicon, aleasă după dimensiunea corespunzătoare în urma examenului clinic şi C.T. Proteza este fixată cu şuruburi de osteosinteză la osul malar.

Cazul 2 – Pacient de sex masculin, de 26 de ani, operat în urmă cu 12 ani pentru ameloblastom periferic corp mandibular stâng, prezintă asimetrie facială stângă prin lipsa de părţi moi şi osoase. Se decide reconstrucţia prin aplicarea unui grefon aloplast, tip bloc, care este modelat anaform defectului şi fixat cu şuruburi la bazilara mandibulei, de partea stângă (figura nr. 2).

Tabelul nr. 1. Cazuistica proprie raportată la patologie şi forma de prezentare a materialului siliconic folosit

16 PACIENŢI	19 TRANSPLANTE DE SILICON
2 exereze tumorale	1 malignă - proteză malar
	1 benignă - bloc modelat
6 sechele posttraumatice	2 proteze malar
	4 folii de silicon pentru fracturi de orbită soldate cu diplopie
2 hipoplazii	maxilar superior - 2 proteze malar
	laterognaţie mandibulară prin hipoplazie - 1 bloc
6 anchiloze ATM	5 unilaterale
	1 bilaterală - ca material de interpoziţie sub formă de folii

Cazul 3 şi 4 – Pacienţi de sex masculin de 47 şi respectiv 31 ani, cu sechele după fractura etajului mijlociu al feţei tip Le Fort II, prin accident de muncă şi auto, prezintă înfundarea osului malar de partea stângă. Se intervine chirurgical, după terminarea investigaţiilor, aplicându-se grefele de apoziţie din silicon tip malar, fixate cu şuruburi de

[1]Autor corespondent: Viorel Ibric Cioranu, Str. C-tin Rădulescu Motru, Nr. 16, Ap 95, S4, Bucureşti, România, E-mail: maxfaxsurg@yahoo.com, Tel: +40748 365320
Articol intrat în redacţie în 25.09.2013 şi acceptat spre publicare în 07.01.2014
ACTA MEDICA TRANSILVANICA Martie 2014;2(1):108-110

osteosinteză la osul zigomatic respectiv. Calea de abord a fost tot endobucală.

Cazurile 5,6,7,8 – Sunt reprezentate de 3 paciente de sex feminin și 1 de sex masculin, cu vârste cuprinse între 20 și 35 de ani. Toate prezentau consolidări vicioase ale unor fracturi ce interesau pereţii uneia din orbite, ca urmare a unor accidente de automobil survenite cu 3-6 luni în urmă. Pacienţii prezentau diplopie unilaterală. După efectuarea investigaţiilor și a examenului C.T. ce relevă consolidarea vicioasă a fracturilor orbitare s-a intervenit chirurgical, aplicându-se sub globul ocular, pe planşeul orbitei folii de silicon modelate corespunzător. Aceste intervenţii au permis corecţia diplopiei.

Figura nr. 1. Material siliconic prezentare sub forma de foiță de grosime de 2 mm

Cazul 9 – Pacient de sex masculin, 25 ani, se internează solicitând corecţia unei hipoplazii a maxilarului superior, după rezolvarea favorabilă a ocluziei prin tratamente ortodontice. Se decide aplicarea a 2 grefe aloplaste din silicon (tip malar) fixate la oasele zigomatice.

Figura nr. 2. Pacient cu defect mandibular după rezecție pentru ameloblastom mandibular. A. Imagine preoperatorie. B. Bloc siliconic fixat la marginea bazilară. C. Imagine postoperatorie cu corecția defectului

Cazul 10 – Pacient de sex masculin, 19 ani, cu laterognaţie mandibulară stângă prin deficit de dezvoltare, cu asimetrie evidentă de partea respectivă. Ocluzia fiind normală se intervine chirurgical, aplicându-se o grefă de silicon, de apoziţie, modelată dintr-un bloc de silicon anaform formei defectului, fixată cu şuruburi de fixare.

Cazurile 11-16 sunt reprezentate de pacienţi cu anchiloză temporo-mandibulară, 4 bărbați și 2 femei, cu vârste cuprinse între 8 și 19 ani. Cauza afecţiunii a fost determinată de traumatisme în antecedente (5 bolnavi), iar la unul supuraţii otice repetate, instalarea făcându-se insidios. În ceea ce priveşte localizarea, la 5 pacienţi am întâlnit forma unilaterală, iar la unul bilaterală. Gradul de deschidere a gurii a fost diferit, în funcţie de calitatea şi cantitatea ţesutului osos de sudură. Erau posibile mişcări de 2-6 mm, mai mari la cei cu anchiloză unilaterală.

Mentonul apare retrudat, deviat de partea afectată, hemimandibula bolnavă fiind mai scurtă. Linia interincisivă este deviată de partea bolnavă (figura nr. 3).

În cazul anchilozei bilaterale, mentonul nu apare mult retrudat, prezentând o retrognaţie mandibulară accentuată. Profilul este caracteristic 'de pasăre', incisivii inferiori vestibularizaţi, în evantai, în contact cu fibromucoasa palatină. Autoîngrijirea la aceşti pacienţi este deficitară, prezentând procese carioase, gingivită, depozite de tartru. De asemenea, dezvoltarea somatică este deficitară.(2)

Figura nr. 3. A. Anchiloza ATM cu limitarea deschiderii gurii. B. Imagine radiologică cu evidențierea blocului osos articular. C. Imagine postoperatorie cu deschiderea gurii în limite normale

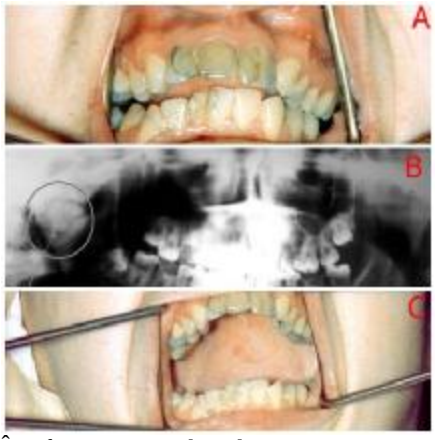

În afara examinărilor clinice amănunțite, a probelor biologice, s-au efectuat şi examene radiologice: ortopantomograme, RX craniu de faţă şi profil şi examen C.T. Dintre aceste examene, cel C.T. este cel mai relevant, permiţându-ne să apreciem corect dimensiunea şi extinderea blocului osos, atât în plan sagital, cât şi frontal. Toţi pacienţii au fost operaţi, îndepărtându-se blocul osos de anchiloză, creând astfel o nouă articulaţie. La toţi pacienţii am folosit folii de silicon de 2-3mm, pe care le-am fixat la osul temporal, ca material de interpoziţie, dintre multiplele posibilităţi (muşchi temporal, muşchi maseter, fascie temporală, pericraniul, fascia lată, derm, cartilaj).(3,4,5)

REZULTATE

Am prezentat 16 pacienţi la care s-au efectuat 19 intervenţii chirurgicale, în care s-a folosit ca grefa aloplastă siliconul.

Cazuistica, aşa cum reiese, a fost variată şi anume: doi pacienţi după ablaţia unor tumori, în primul caz malignă, iar al doilea benignă, 6 pacienţi cu sechele după fracturi ale etajului mijlociu al feţei, 2 pacienţi cu hipoplazii la nivelul maxilarului superior primul și la nivelul mandibulei al doilea și 6 pacienţi cu anchiloză temporo-mandibulară. A fost vorba de plastii de adiţie în 11 cazuri pentru a corecta deficienţele fizionomice după ablaţia unor tumori, consecinţă a sechelelor posttraumatice sau a unor defecte de dezvoltare. Am folosit siliconul sub formă de proteze preconfecţionate (de malar), pe care le-am ales după dimensiunile corespunzătoare în urma examenelor clinice şi paraclinice (obligatoriu C.T. reconstructiv), adaptându-le intraoperator.

DISCUŢII

În cazul sechelelor fracturilor maxilarului superior cu interesarea pereţilor orbitei, soldate cu diplopie datorită unor consolidări vicioase am folosit folii de silicon de 2-3mm

grosime (6), ca şi în cazul anchilozei ATM, de data aceasta ca material de interpoziţie.(7) Aceste intervenţii de reconstrucţie au fost destul de facile, probleme deosebite ridicând doar intervenţiile din anchiloze.

În aceste cazuri a fost necesară intubaţia nazo-traheală, efectuată de cele mai multe ori cu ajutorul bronhoscopului.

Atunci când blocul de anchiloză se extinde mult în special spre mezial, îndepărtarea sa este dificilă, existând riscul lezării arterei maxilare interne, a meningelui şi chiar a arterelor carotide.(8)

De asemenea, extensia spre tavanul fosei glenoide sau spre regiunea pietroasă a osului temporal poate ridica pericolul perforării fosei craniene mijlocii şi a nervului acustic.

La alți doi pacienți, siliconul a fost folosit sub formă de bloc, adaptându-se și prelucrându-se cu ușurință intraoperator pentru a obține forma și dimensiunea necesară.

Cu excepţia celor 4 cazuri de corecţie a diplopiei la care nu a fost necesară fixarea grefonului (9), în toate celelalte cazuri fixarea a fost foarte riguroasă, folosind şuruburi de osteosinteză sau fixare.

Toate cazurile urmărite de noi pe mai mulţi ani au evoluat foarte bine, integrarea grefelor făcându-se rapid, fără fenomene de respingere sau complicaţii, iar corecţia fizionomică ca şi evoluţia anchilozelor ATM fiind de bună calitate.(10)

CONCLUZII

Cazurile operate de noi, urmărirea în timp fără complicaţii justifică opţiunea de a folosi aceste grefe aloplaste de silicon în corectarea unor defecte ale părţilor moi sau scheletale, dar şi ca material de interpoziţie în anchilozele ATM pentru a preveni recidivele. Varietatea de forme sub care se poate prezenta, prelucrarea ușoară, integrarea rapidă, evoluția în timp bună, ne fac să optăm pentru acest tip de grefă.

REFERINŢE

1. Ioannidesn C, Freihofer M. Replacement of the damaged interarticular disc of the TMJ, Journal of Cranio-Maxillo-Facial Surgery 1988;16:273-278.
2. Gundlach KH. Ankylosis of the temporomandibular joint, Journal of Cranio-Maxillo-Facial Surgery 2010;38(2):122-130.
3. Kummoona RK. Biological reconstruction of the temporomandibular joint by chondro-osseous graft: clinical and experimental study., J Craniofac Surg 2013;May;24(3):792-6.
4. Karamese M, Duymaz A, Seyhan N, Keskin M, Tosun Z, Management of temporomandibular joint ankylosis with temporalis fascia flap and fat graft, J Craniomaxillofac Surg 2013 Mar 3.
5. Zhu S, Wang D, Yin Q, Hu J. Treatment guidelines for temporomandibular joint ankylosis with secondary dentofacial deformities in adults, J Craniomaxillofac Surg 2013 Jan 12.
6. Milewski C, Treatment of fractures of the orbital floor, HNO 1991 Apr;39(4):138-4.
7. Ortak T, Ulusoy MG, Sungur N, Pensöz O, Ozdemir R, Kilinç H., Silicon in temporomandibular joint ankylosis surgery, J Craniofac Surg 2001 May;12(3):232-6.
8. Kalra GS, Kakkar V. Temporomandibular joint ankylosis fixation technique with ultra thin silicon sheet, Indian J Plast Surg 2011 Sep;44(3):432-8.
9. Damaske E. Results with non-fixed silicone implants in the treatment of blow-out-fracture and fracture of the orbit, Ophthalmologica. 1978;176(4):220-9.
10. Can Karaca, Ali Barutcu, Caghan Baytekin, Mustafa Yılmaz, Adnan Menderes, Onder Tan, Modifications of the inverted T-shaped silicone implant for treatment of temporomandibular joint ankylosis, Journal of Cranio-Maxillo-Facial Surgery 2004;32(4):243-246.