PARTICULARITĂȚI CLINICO-EVOLUTIVE ALE UNUI PACIENT CU SINDROM RICHTER

ROMEO-GABRIEL MIHĂILĂ[1], BOGDAN-DUICĂ IANCU ŞERBAN[2]

[1,2]Universitatea „Lucian Blaga" din Sibiu

Cuvinte cheie: *limfom folicular, sindrom Richter*

Rezumat: *Transformarea richteriană a unei leucemii limfatice cronice sau a unui limfom malign nonHodgkinian cu grad mic de malignitate modifică considerabil evoluția și prognosticul pacientului. Există factori clinici și biologici care pot sugera riscul de transformare richteriană. Prezentăm cazul unui pacient vârstnic, la care diagnosticul de sindrom Richter s-a făcut simultan cu cel de limfom folicular. Sunt discutate complicațiile inițiale și cele apărute în timpul tratamentului și soluțiile alese pentru depășirea lor. Sindromul Richter impune în general un tratament agresiv, deoarece există riscul recidivelor, dar el trebuie să țină cont de vârstă, statusul de performanță și afecțiunile concomitente, asemănător conduitei din leucemia limfatică cronică, și ca parte a personalizării terapiei.*

Keywords: *follicular lymphoma, Richter's syndrome*

Abstract: *Richter's transformation of chronic lymphocytic leukemia or nonHodgkin's malignant lymphoma with a low grade of malignancy considerably alters the evolution and prognosis of the patient. There are clinical and biological factors that may suggest the risk of Richter's transformation. We present the case of an elderly patient; the diagnosis of Richter's syndrome was done simultaneously with that of follicular lymphoma. Initial complications and those which have occurred during treatment and the solutions chosen for overcoming them are discussed. Richter's syndrome generally requires aggressive treatment, due to the presence of release risk, but it is important to take account of the age, performance status and concomitant diseases, like chronic lymphocytic leukemia behaviour, and as part of the personalization of the therapy.*

INTRODUCERE

Sindromul Richter sau transformarea richteriană apare la circa 5-10% dintre pacienții cu leucemie limfatică cronică (LLC) sau cu limfom malign nonHodgkinian (LNH) cu celule mici și constă în dezvoltarea unui LNH cu grad mare de malignitate (cel mai frecvent difuz, cu celule mari B) (1) sau a unui limfom Hodgkin (2), care au evoluție agresivă și o supraviețuire mediană de circa 10 luni (1), cu variații în funcție de stadiul bolii la data transformării (într-un studiu publicat recent - 34,5 luni la cei aflați în stadiile Binet A și B și 10,3 luni la cei aflați în stadiul Binet C).(2) Nu se cunoaște exact mecanismul transformării richteriene, dar se cunosc mai mulți factori de risc.

PREZENTARE DE CAZ

Bolnavul, în vârstă de 77 de ani, a constatat apariția de adenomegalii axilare și inghinale bilaterale, pentru care s-a efectuat biopsie ganglionară axilară stângă. La internarea în serviciul de hematologie nu avea simptome și semne generale, dar prezenta adenopatii cu diametrul maxim 4 cm, ferme, ușor sensibile la palpare, cu edem limfatic al membrului inferior drept și fără hepato- sau splenomegalie. Biologic, prezenta leucocitoză (12130/mm^3), sindrom inflamator (VSH 45 mm/1 oră, proteina C reactivă 17,77 mg/dl), dar cu lacticdehidrogenaza serică normală și cu colesterolemia 225 mg/dl; în plus – hipertrigliceridemie (215 mg/dl).

Examenul computertomografic a arătat prezența de multiple adenopatii diseminate la nivel axilar, bilateral, cu dimensiuni axilare de până la 2,8 cm, fără adenopatii mediastinale, dar cu blocuri adenopatice coalescente care alcătuiau mase ganglionare paraaortic, paracav, interaorto-cav, și de-a lungul vaselor iliace comune, profund și superficial + inghinal. Masele ganglionare încadrau vasele arteriale și venoase omonime, mai ales vena iliacă dreaptă, producând reducerea diametrului acesteia. Nu au existat mase primare sau secundare pulmonare sau în parenchimele abdomino-pelvine. Ecografia Doppler a exclus posibile tromboze ale axului arterial și venos iliac și femural. Cavitățile cardiace și pericardul erau normale, iar fracția de ejecție a ventriculului stâng măsura 80%; s-au observat doar discrete calcifieri de inel mitral posterior.

Ganglionii biopsiați au fost analizați anatomo-patologic în două centre universitare (câte unul în fiecare). Examenul microscopic al primului ganglion a arătat prezența unei structuri modificate prin infiltrare limfomatoasă cu aspecte foliculare, cu foliculi de dimensiuni relativ uniforme, constituiți din celule de talie mică, cu nuclei clivați, fără nucleoli, și din câteva celule de talie medie (centroblaști) + zone cu aspecte Castelman-like, zone de fibroză și infiltrare tisulară perilimfonodulară (figura nr. 1). Imunohistochimic: CD20+ uniform în populația limfoidă, CD3+ în populația de limfocite T reactive, CD5- în foliculii tumorali, CD10+ în foliculii tumorali, CD23+ predominent în celulele dendritice, CD30+ în rare limfocite B activate, Bcl2+ uniform în populația limfoidă, Ki-67 30-35% la nivelul foiliculilor tumorali. Aspectul descris pleda pentru un LNH folicular de gradul I-II, CD20+. Ganglionul analizat în celălalt centru universitar pleda pentru un LNH cu

[1]Autor corespondent: Romeo-Gabriel Mihăilă, B-dul Corneliu Coposu, Nr. 2-4, Sibiu, România, E-mail: romeomihaila@yahoo.com, Tel: +40726 340655
Articol intrat în redacție în 07.01.2014 și acceptat spre publicare în 22.01.2014
ACTA MEDICA TRANSILVANICA Martie 2014;2(1):51-53

celule mari B, CD20+, iar medicii de acolo au validat corectitudinea primului examen anatomopatologic, încât cele două rezultate pledau pentru transformarea unui limfom folicular (cu grad mic de malignitate) într-unul difuz, cu celule mari (cu grad înalt de malignitate), adică existența unui sindrom Richter.

Figura nr. 1. Aspectul microscopic al limfomului folicular

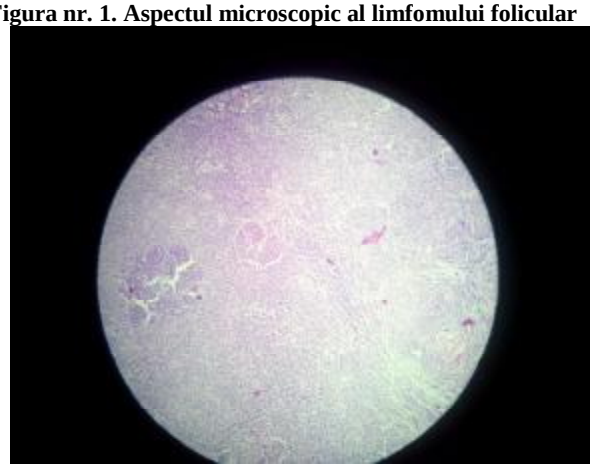

Pacientul nu avea markeri ai infecției cu virusurile hepatitice B, C, cu virusul HTLV sau HIV și avea anticorpi de tip imunglobuline G anti-citomegalovirus.

Datorită compresiunilor vasculare produse de blocurile adenopatice retroperitoneale, prezenței limfomului și a perioadelor de imobilizare la pat (cel puțin în timpul chimioterapiei), s-a optat pentru tratament anticoagulant profilactic cu dalteparinum – 5000 UI/zi, s.c. Pacientul a fost tratat cu 6 cure polichimioterapice de tip CHOP + 8 administrări de rituximab (365 mg/m^2). Deoarece prezenta risc de neutropenie febrilă a primit, suplimentar, tratament cu factor de creștere a coloniilor de granulocite.

La controlul computertomografic efectuat după 3 cure polichimioterapice nu s-au mai observat adenopatii, ci doar o masă amorfă cu diametrul transversal maxim de 1,2 cm care se extindea caudal de bifurcația iliacă și evolua între iliacele profunde și superficiale; slaba iodofilie a țesutului descris nu a permis diferențierea între un posibil țesut limfoid restant și fibroza retroperitoneală. Vasele iliace comune erau încastrate în țesutul descris, dar prezentau flux după administrare de substanță de contrast i.v. După încă 3 cure polichimioterapice aspectul computertomografic nu s-a modificat, dar țesutul amorf iliac profund descris anterior era de data aceasta neiodofil. La terminarea terapiei era asimptomatic, fără adenopatii decelabile, cu hemoleucogramă și teste biochimice uzuale în limite normale, exceptând o dislipidemie mixtă. Colesterolemia, situată ușor peste limita superiaoră a normalului de la debut, s-a menținut aproape la aceleași valori (213 mg/dl), dar trigliceridemia a crescut progresiv, până la 403 mg/dl (după a 6-a cură polichimioterapică) și a impus terapie cu fenofibrat (145 mg/zi și cu dublarea ulerioară a dozei), după ce ajustarea dietei s-a dovedit a fi ineficientă.

În timpul tratamentului a prezentat trombocitoză reactivă cu valori maxime de 735000/mm^3, care a reafirmat utilitatea tratamentului anticoagulant profilactic, și o scădere a imunglobulinelor G până la 700 mg/dl. VSH-ul s-a menținut crescut de-a lungul primelor cure polichimioterapice și a ajuns la 104 mm/1 oră după cea de-a treia, când a revenit pentru un sindrom febril (39^{0}C) fără documentație bacteriologică sau micologică, în pofida numeroaselor determinări care s-au făcut. Anterior acestuia a prezentat o urocultură pozitivă cu E coli, sensibilă la toate antibioticele la care a fost testată, tratată cu cefuroxim. Febra s-a dovedit a fi rezistentă la asocierea de ertapenem cu amikacină și voriconazol, ca și la meropenem + vancomicină, dar a dispărut după asocierea colistinului (la meropenem). Ulterior, progresiv, sindromul inflamator a dispărut și numărul de trombocite s-a normalizat (342000/mm^3).

După circa o lună de la episodul febril, sub tratament anticoagulant profilactic, a prezentat parestezii facio-brahiale stângi, fără deficit motor. Examenul computertomografic cranian a evidențiat doar o secheală de tip lacunar. Evoluția a fost favorabilă sub dalteparinum, clopidogrel, piracetam și vitaminele B1 și B6.

DISCUȚII

Factorii de prognostic negativ pentru pacientul prezentat sunt vârsta înaintată, fumatul și masa tumorală voluminoasă (bulky disease) în momentul diagnosticului. Există studii care pledează pentru implicarea fumatului în transformarea richteriană, prin absența enzimelor care intervin în repararea leziunilor ADN-ului, produsă de el (MLH1 sau MSH2).(3) Factori de prognostic pozitiv sunt: nivelul seric normal al lacticdehidrogenazei, absența determinărilor limfomatoase medulare la diagnostic (absența unui echivalent al stadiului Binet C din LLC), absența unor posibile suferințe ale organelor vitale (cord, rinichi, creier, ficat etc.) și absența hipocolesterolemiei. Scăderea nivelului seric al colesterolului la diagnostic pledează pentru un limfom agresiv (celula limfomatoasă folosește colesterolul sanguin pentru propria ei replicare); dacă pacienții răspund la tratament, colesterolul crește; dacă nu – scade chiar mai mult.(4) În plus, se știe că CD5 este implicat în sinteza de colesterol, iar celulele din LLC (CD5+) și din limfoamele CD5+ suferă un proces de stimulare continuă și supraviețuiesc din cauza activării produse de CD5.(5)

Răspunsul la tratament a fost rapid, deși masa tumorală inițială era voluminoasă. Acest fapt poate sugera că limfomul era preponderent cu celule mari; limfoamele agresive răspund, în general, repede la tratament, dar au tendință la recădere. Se pune problema dacă pacientul are sau nu indicație pentru terapie de menținere cu rituximab. Dacă acceptăm că majoritatea masei tumorale a fost cu celule mari B, nu are indicație. Rituximabul s-a dovedit eficient doar ca tratament de menținere (o doză la 2 sau la 3 luni, timp de 2 ani) în limfoamele cu grad mic de malignitate CD20+ (inclusiv în cel folicular). Dar având în vedere că pacientul nostru este vârstnic și, din acest motiv, nu poate beneficia de terapia de intensificare reprezentată de autografa de celule stem periferice, o modalitate de a preveni cel puțin recidiva componentei cu grad mic de malignitate (limfomul folicular) din masa limfomatoasă inițială ar fi rituximabul. Într-o comunicare prezentată recent la ASH (decembrie 2013) s-a observat că rituximabul în tratament de menținere a fost eficient (a prelungit semnificativ supraviețuirea fără progresie și pe cea fără evenimente) și la pacienții de gen masculin cu limfom cu celule mari B, contrar actualelor ghiduri terapeutice.(6)

Deși scorul de risc trombotic calculat după formula propusă de Khorana era numai 2 (7), prezența compresiunii masei ganglionare iliace și edemul prezent inițial la membrul inferior, care a persistat până la a 3-a cură polichimioterapică, a impus terapia anticoagulantă profilactică, așa încât accidentele trombotice au putut fi evitate. Ea a fost cu atât mai necesară cu cât pacientul a dezvoltat o trombocitoză reactivă la chimioterapie și apoi la episodul infecțios. Paresteziile facio-brahiale stângi apărute în timpul terapiei cu dalteparinum nu s-au datorat vreunui accident trombotic (computertomografic nu avea leziuni recente), ci, au fost probabil un efect advers al vincristinei. Nu am asociat o statină, deși pacientul avea

hipercolesterolemie (iar statinele au și efect antiagregant plachetar și antitrombotic), deoarece ele pot produce modificări conformaționale ale antigenului CD20 din limfocitele pacientului, încât rituximabul ar putea recunoaște cu dificultate receptorul său celular țintă.(8)

Episodul febril de etiologie infecțioasă fără documentație bacteriologică sau micologică (inclusiv din hemoculturile repetate) s-a datorat, probabil, selecției unei tulpini de E coli (responsabilă de infecția urinară anterioară), care sub tratament cu cefuroxim a devenit rezistentă la multiple antibiotice. În aceste situații obișnuim să asociem colistinul, față de care rezistența medicamentoasă este excepțional de rară.

La pacientul prezentat, diagnosticul de LNH s-a făcut în stadiul de richterizare. Dar care sunt factorii de risc cu rol prognostic privind richterizarea unui LNH cu grad mic de malignitate sau a LLC (diagnosticate anterior)? Febra, în absența vreunei infecții sau tromboflebite, creșterea rapidă a volumului unei adenopatii (9), apariția unei infecții virusale (de exemplu cu virusul Epstein-Barr) (10), creșterea lacticdehidrogenazei (9), stadiul Binet C (în care se pare că nivelul seric al β2-microglobulinei și cel al lacticdehidrogenazei este mai mare decât în primele stadii, ca și expresia CD38 și ZAP70 și statusul nemutat la IgVH) (2), absența del 13q (11), apariția trisomiei 12 (12), a anomaliilor cromozomului 11 (10) și 14 (9), prezența de multiple rupturi ale reglatorului ciclului celular (multiple cell-cycle regulator disruptions) (10) și tumor suppressor gene defects involving p21, p27, and p53 (9), dereglarea mecanismului patogenetic MYC (deși leziunile genomice sunt heterogene și ele sugerează posibile mecanisme multiple implicate în transformare) (13), lungimea telomerilor ≤5000 de perechi de baze (bp) (14) sunt indicii privind o posibilă richterizare a LNH. Pentru confirmarea suspiciunii este necesară biopsia ganglionară, iar tomografia cu emisie de pozitroni ar putea contribui la alegerea ganglionului care urmează să fie biopsiat (hipercaptant, deci mai activ metabolic), deși folosirea acestei tehnici nu este încă standardizată în sindromul Richter.(11)

REFERINȚE

1. Jain P, O'Brien S. Richter's transformation in chronic lymphocytic leukemia. Oncology (Williston Park) 2012;26:1146-52.
2. Zhu HY, Xu W, Miao KR, Hong M, Fang C, Zhu DX, et al. Clinical and biological features of 8 patients with Richter's syndrome. Zhongguo Shi Yan Xue Ye Xue Za Zhi 2010;18:1499-504.
3. Nandi S, Yu J, Burger AM, Reinert LS, Gartenhaus RB. Expression of DNA mismatch repair proteins in transformed non-Hodgkin's lymphoma: relationship to smoking. Leuk Lymphoma 2006;47:1806-12.
4. Cvetkovic Z, Cvetkovic B, Petrovic M, Ranic M, Debeljak-Martarcic J, Vucic V, et al. Lipid profile as a prognostic factor in cancer patients. J BUON 2009;4:501-6.
5. Gary-Gouy H, Sainz-Perez A, Marteau JB, Marfaing-Koka A, Delic J, Merle-Beral H, et al. Natural phosphorylation of CD5 in chronic lymphocytic leukemia B cells and analysis of CD5-regulated genes in a B cell line suggest a role for CD5 in malignant phenotype. J Immunol 2007;179:4335-44.
6. Jaeger U, Trneny M, Melzer H, Praxmarer M, Fridrik MA, Nawarawong W, et al. Rituximab Maintenance Significantly Prolongs Event Free (EFS) and Progression Free Survival (PFS) in Male Patients With Aggressive B-Cell Lymphoma in the NHL13 Study. ASH December 9, 2013, available at http://www.mdlinx.com/oncology/conference-abstract.cfm/ZZ3786225942941073233953/1281/?utm_source=confcoveragenl&utm_medium=newsletter&utm_content=abstract-list&utm_campaign=abstract_ash, on December 24, 2013.
7. Khorana AA. Venous thromboembolism and prognosis in cancer. Thromb Res 2010;125:490-93.
8. Winiarska M, Bil J, Wilczek E, Wilczynski GM, Lekka M, Engelberts PJ, et al. Statins Impair Antitumor Effects of Rituximab by Inducing Conformational Changes of CD20. PLoS Med 2008;5:e64.
9. Swords R, Bruzzi J, Giles F. Recent advances in the diagnosis and therapy of Richter's syndrome. Med Oncol 2007;24:17-32.
10. Tsimberidou AM, Keating MJ, Wierda WG. Richter's transformation in chronic lymphocytic leukemia. Curr Hematol Malig Rep 2007;2:265-71.
11. Molica S. A systematic review on Richter syndrome: what is the published evidence? Leuk Lymphoma 2010;51:415-21.
12. Xu ZS, Zhang JY, Zhan R, Zheng ZH, Wu SQ, Chen ZZ. A case of Richter syndrome transformed from chronic lymphocytic leukemia with karyotype aberration of trisomy 12. Zhongguo Shi Yan Xue Ye Xue Za Zhi 2012;20:287-90.
13. Scandurra M, Rossi D, Deambrogi C, Rancoita PM, Chigrinova E, Mian M, et al. Genomic profiling of Richter's syndrome: recurrent lesions and differences with de novo diffuse large B-cell lymphomas. Hematol Oncol 2010;28:62-7.
14. Rossi D, Lobetti Bodoni C, Genuardi E, Monitillo L, Drandi D, Cerri M, et al. Telomere length is an independent predictor of survival, treatment requirement and Richter's syndrome transformation in chronic lymphocytic leukemia. Leukemia 2009;23:1062-72.