REGIUNEA PTERIGOMAXILARĂ - PARTICULARITĂŢI ANATOMOTOPOGRAFICE

COSMIN IOAN MOHOR1

[1]*Universitatea „Lucian Blaga” din Sibiu*

Cuvinte cheie: *anatomotopografie, regiune, pterigomaxilară, nerv alveolar inferior, arteră maxilară, nerv lingual*

Rezumat: *Regiunea pterigomaxilară reprezintă unul dintre cele mai dificil de abordat teritorii “anatomice şi chirurgicale” ale capului, datorită prezenţei numeroaselor formaţiuni vasculo-nervoase cu raporturi topografice “înghesuite”. Mare parte din elementele anatomice ale regiunii pot prezenta variante anatomice, cu traiect şi ramificaţii diferite. Acest fapt va avea ca rezultat modificarea raporturilor topografice ale vaselor şi nervilor de la acest nivel. Această situaţie va conduce la o varietate de raporturi topografice între formaţiunile vasculo-nervoase ale regiunii.*

Keywords: *anatomotopography, pterygomaxillary region, inferior alveolar nerve, maxillary artery, lingual nerve*

Abstract: *The pterygomaxilary region represents one of the most difficult-to-approach territories, from the anatomical and surgical point of view, due to the crowded relations between the vascular and nervous elements. Many of the regions’ anatomycal elements can present anatomycal variations, with all sorts of trajects and ramifications. This situation will lead to a variety of topographyc relations between the nervous and vascular formations of the region.*

INTRODUCERE

Regiunea pterigomaxilară are mai multe denumiri: regiunea profundă a feţei, regiunea pterigoidă, regiunea infratemporală, fosa zigomatică, fosa infratemporală. Localizarea acesteia este în partea postero-laterală a feţei, între exobază, regiunile maseterine, parotidiană şi fosa pterigopalatină.(13)

Fosa infratemporală osoasă este delimitată de patru pereţi: un perete lateral format de faţa temporală a osului zigomatic şi faţa medială a ramurii mandibulei, un perete anterior reprezentat de faţa infratemporală a maxilei, un perete medial compus din lama laterală a procesului pterigoidian al sfenoidului şi fisura pterigomaxilară şi un perete superior care conţine faţa infratemporală a sfenoidului şi orificiul zigomatic. Regiunea pterigomaxilară realizează comunicări osoase cu fosa craniană mijlocie, fosa pterigopalatină, canalul mandibular, loja maseterină prin incizura mandibulară şi cu loja temporală prin orificiul zigomatic.(13)

Fosa infratemporală prezintă un conţinut deosebit de bogat şi important, cuprinzând formaţiuni musculare, vasculare şi nervoase. Dintre muşchii prezenţi la acest nivel reţinem muşchiul pterigoidian lateral şi muşchiul pterigoidian medial, însoţiţi de fascia pterigoidiană. Formaţiunile vasculare prezente la acest nivel sunt complexe, cea mai mare importanţă fiind atribuită arterei maxilare cu ramurile ei, dispuse pe segmente, astfel încât porţiunea mandibulară cuprinde artera timpanică anterioară, artera auriculară profundă, artera meningee mijlocie, artera alveolară inferioară, porţiunea pterigoidiană cu ramurile pterigoidiene şi arterele temporale profunde anterioară şi posterioară, şi porţiunea maxilară terminală cu artera maseterică şi artera bucală. Venele maxilare colectează conţinutul sanguin al regiunii pterigomaxilare şi cuprind un plex pterigoidian şi un plex alveolar superior. În ceea ce priveşte formaţiunile nervoase, există la acest nivel nervul mandibular din care iau naştere nervul bucal, nervii temporali profunzi, nervul maseteric, nervul pterigoidian medial, nervul pterigoidian lateral, nervul auriculotemporal, nervul alveolar inferior şi nervul lingual. Tot la acest nivel întâlnim nervul coarda timpanului şi ganglionul otic.(13)

Muşchii pterigoidieni şi fascia interpterigoidiană subdivizează fosa infratemporală în două spaţii interstiţiale. Spaţiul pterigomandibular cuprinde porţiunea pterigoidiană a arterei maxilare, venele maxilare împreună cu o parte din plexul pterigoidian, artera alveolară inferioară, arterele şi venele muşchilor masticatori, artera bucală cu venele omonime, nervul alveolar inferior, nervul bucal, nervii temporali profunzi şi nervul maseteric. Al doilea spaţiu interstiţial este spaţiul interpterigoidian, localizat mai profund şi superior de cel menţionat anterior. Acesta conţine nervul mandibular, ganglionul otic, artera meningee mijlocie şi porţiunea plexului pterigoidian de pe platforma osoasă a exobazei, împreună cu plexul venos al găurii ovale.(13)

Anestezia locală se poate solda cu unele complicaţii neurologice, pe care clinicienii le iau în considerare, acest lucru datorându-se şi localizării profunde a regiunii.(16) Rezolvarea complicaţiilor nervoase care pot apărea la acest nivel continuă să fie un factor controversat, iar evoluţia acestor pacienţi nu poate fi estimată cu certitudine.(18)

Un studiu recent subliniază faptul că disecţia cervicală supraomohioidiană în carcinoamele cu celule scuamoase reprezintă un tratament adecvat în cazul prezenţei metastazelor la acest nivel.(15)

Cu cât stăpânirea posibilelor raporturi topografice dintre elementele prezente la nivelul regiunii infratemporale, nervul lingual, alveolar inferior, bucal şi arcadele dentare este mai avansată, cu atât se poate ajunge la evitarea unor complicaţii neaşteptate, conform unui studiu publicat în 2008.(17)

[1]Autor corespondent: Cosmin Mohor, Str. Lucian Blaga, Nr. 2, Sibiu, România, E-mail: cimohor@yahoo.com, Tel: +40740 763100
Articol intrat în redacţie în 10.02.2014 şi acceptat spre publicare în 02.04.2014
ACTA MEDICA TRANSILVANICA Iunie 2014;2(2):66-68

Studiul de faţă este unul valoros, deopotrivă pentru clinicienii şi doctorii care cercetează la modul amănunţit formaţiunile nervoase şi vasculare ale extremităţii cefalice umane. În acelaşi timp, cercetarea noastră este capabilă de a evidenţia modul în care cele mai mici variaţii ale traiectoriilor acestor elemente pot influenţa şi schimba procedurile chirurgicale în cazul patologiei la acest nivel.

SCOP

Scopul acestui studiu este de a evidenţia variatele raporturi topografice între elementele vasculonervoase de la nivelul regiunii pterigomaxilare, aceste date fiind utile în practica medicală a celor care abordează această regiune.

MATERIAL ŞI METODĂ DE LUCRU

Această lucrare a luat în studiu un număr de şapte cadavre la care s-au cercetat raporturile topografice dintre elementele vasculo-nervoase de la nivelul fosei infratemporale şi s-au efectuat măsurători între reperele anatomice din regiune utilizate în practica medicală şi elementele anatomice de la nivelul regiunii pterigomaxilare. Cadavrele au fost preparate în soluţii cu conţinut de formaldehidă, alcool, apă, glicerină, fenol, substanţe care au rolul de a conserva şi menţine piesele anatomice într-o stare cât mai potrivită studiului şi disecţiei.

Nefiind o regiune superficială, regiunea pterigomaxilară a putut fi disecată după studierea şi disecarea regiunilor care o acopereau.

Iniţial am delimitat, pe cadavrele studiate, regiunile superficiale anatomo-topografice ale capului şi gâtului. Ulterior am efectuat delimitarea cu creionul dermatograf, apoi au fost făcute inciziile pielii şi începerea disecţiei propriu-zise.

REZULTATE ŞI DISCUŢII

În timpul disecţiei au fost puse în evidenţă raporturile topografice dintre vasele şi nervii regiunilor luate în discuţie, în acelaşi timp observând variantele anatomice prezente la acestea (figura nr. 1).

Figura nr. 1. Prezentarea raporturilor topografice dintre vase şi nervi

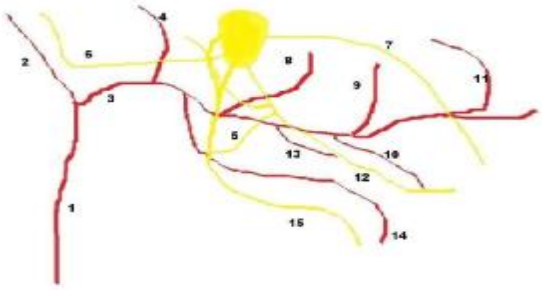

1. Carotidă externă
2. Temporală superficială
3. Maxilară
4. Meningee mijlocie
5. Ramură anastomotică
6. N. Auriculo-temporal
7. N. Bucal
8. Temporală profundă posterioară
9. Temporală profundă anterioară
10. Maseterină
11. Sfeno-palatină
12. N. Lingual
13. Bucală
14. Alveolară inferioară
15. Alveolar

În cazul primului material didactic cercetat, nervul alveolar inferior reprezintă cea mai voluminoasă ramură terminală a nervului trigemen, fiind situat între cei doi muşchi pterigoidieni. Posterior şi lateral de acesta existau raporturi cu nervul lingual, fiind încrucişat cu artera maxilară şi coarda timpanului.

Un caz particular l-a reprezentat cel de al doilea material didactic, la care nervul alveolar inferior lua naştere din două rădăcini, ambele situate lateral de artera maxilară.

La cel de al treilea caz luat în lucru, nervul alveolar inferior avea raporturi anterioare faţă de artera alveolară inferioară la nivelul găurii mandibulare, în canalul mandibular iniţial s-a situat anterior arterei, apoi superior acesteia.

La cel de al patrulea caz, artera alveolară inferioară este însoţită de o ramură a nervului alveolar inferior desprinsă din acesta, care se ataşează arterei imediat după emergenţa acesteia din artera maxilară.

În cel de al cincilea caz, nervul alveolar inferior prezenta anastomoze cu nervul lingual şi în cel de al şaselea caz o anastomoză cu nervul coarda timpanului.

Nervul lingual, şi la cel de al şaptelea caz, reprezenta cea mai voluminoasă ramură a nervului mandibular, iar nervul auriculo-temporal ia naştere dintr-o rădăcină localizată posterior arterei meningee mijlocii.

În două din cazuri nervul lingual emitea câte o ramură nervoasă pentru inervaţia muşchiului pterigoidian medial. În ambele cazuri nervul lingual şi alveolar inferior au fost situaţi medial arterei maxilare.

Nervul alveolar inferior, în toate cazurile studiate, a prezentat un traiect flexuos la intrarea în gaura mandibulară.

Pentru realizarea studiului morfometric al nervului alveolar inferior şi lingual am luat în calcul următorii parametrii, măsuraţi în centimetri:

A - distanţa dintre nerv şi marginea anterioară a ramurii mandibulei corespunzătoare unui plan orizontal dus la 1cm superior planului ocluzal al molarilor inferiori.

B - distanţa dintre nerv şi marginea anterioară a ramurii mandibulare la nivelul unui plan situat la 1,5cm superior planului ocluzal al molarilor inferiori.

C - distanţa corespunzătoare dintre nerv şi creasta temporală la nivelul unui plan paralel cu planul ocluzal situat la 1cm superior planului ocluzal inferior.

D - distanţa dintre şi creasta temporală la nivelul unui plan paralel cu planul ocluzal situat la 1,5 cm superior planului ocluzal inferior.

E - distanţa dintre marginea inferioară a ramurii mandibulei şi nerv la nivelul unui plan vertical situat la 1,5 cm anterior marginii posterioare a mandibulei.

F - distanţa la nivelul unui plan orizontal dintre nerv şi jumătatea distanţei dintre rădăcina lungă a zigomei şi unghiul mandibulei.

G - distanţa dintre nervul alveolar inferior şi lingual la 1cm superior planului ocluzal al molarilor inferiori.

Tabelul nr. 1. Prezentarea parametrilor studiului morfometric, măsuraţi în cm

Nr.	N.	A	B	C	D	E	F	G
1	Alv. Inf.	1,7	2,5	1,4	1,9	1,9	1,4	1,6
	Ling.	0,8	0,4	0,6	2,6	0,6	1,7	
2	Alv. Inf.	1,6	2,3	1,2	1,9	2,2	1,3	1,5
	Ling.	1,7	0,9	1,4	3,1	1,2	2	
3	Alv. Inf.	1,9	2,5	1,4	2	2,1	1,3	1,3
	Ling.	1,9	0,9	1,4	2,9	1,1	1,9	

4	Alv. Inf.	1,4	2,1	1,1	1,7	1,8	1,1	1,2
	Ling.	1,1	0,6	0,9	2,4	0,8	1,4	
5	Alv. Inf.	1,7	2,6	1,3	2	2	1,3	1,2
	Ling.	1,4	0,9	1,2	2,7	1,4	1,9	
6	Alv. Inf.	1,7	2,5	1,4	1,8	2,1	1,6	1,5
	Ling.	1,7	0,7	1,5	2,9	1,1	1,8	
7	Alv. Inf.	1,5	2,2	1,4	1,7	1,9	1,3	1,5

CONCLUZII

1. Într-unul din cazuri, medial de muşchiul pterigoidian lateral se află, în ordine, artera maxilară, nervul lingual şi nervul alveolar inferior.
2. Nervul alveolar inferior poate reprezenta cea mai voluminoasă ramură terminală a nervului trigemen, dispoziţia acestuia fiind între cei doi muşchi pterigoidieni.
3. Nervul alveolar inferior poate lua naştere din două rădăcini, în cazul nostru acestea fiind situate anterior şi posterior de nervul lingual.
4. Nervul coarda timpanului este conectat, în toate cazurile studiate, cu nervul lingual, într-un singur caz prezentând o ramura anastomotică cu nervul alveolar inferior.
5. Într-un singur caz nervul auriculo-temporal a luat naştere dintr-o singură rădăcină, situată posterior de artera meningee mijlocie.
6. La unul dintre cazuri artera pterigomeningee a luat naştere dintr-un trunchi comun cu artera alveolară inferioară.
7. În 43% din cazurile luate în lucru artera maxilară a avut o situare profundă, cazuri în care au fost prezente raporturi, fie medial, fie lateral cu nervul alveolar inferior şi nervul lingual. Nu a fost întâlnit nici un caz în care nervul alveolar inferior şi nervul lingual să cuprindă artera maxilară.
8. Poziţionarea profundă a regiunii infratemporale, bogăţia elmentelor vasculo-nervose de la acest nivel, numărul relativ mare al variantelor anatomice întâlnite o transformă într-o regiune dificil de abordat.
9. Nervul alveolar inferior prezintă în unele cazuri ramuri comunicante cu nervul lingual, iar nervul milohioidian poate da filete nervoase pentru molarul de minte al arcadei inferioare.
10. Rezultatele morfometrice nu diferă semnificativ de cele întâlnite în literatură, evidenţiind raporturile topografice dintre nervii regiunii infratemporale şi reperele utilizate în localizarea nervilor.

REFERINŢE

1. Branislav V. Anatomia omului-Atlas fotografic, ediţie în limba română: Şereş-Sturm, L.; Solomon L.B., editura Mosby, editura Medicală Bucureşti; 2001.
2. Boboc Gh. Aparatul dentomaxilar, Ed. Medicală, Bucureşti; 2003.
3. Burlibaşa C. Chirurgie orală şi maxilo-facială, Ed. Medicală Bucureşti; 2001.
4. Costache M. Omul perfecţiune şi perceptibilitate. Ed. Univ. “Lucian Blaga” Sibiu; 1999.
5. Gănuţă N, Canavea I, Garfunkel A, Bucur A, Cioacă R, Maliţa C. Chirurgie oro-maxilo-facială vol.1, Ed. Naţional, Bucureşti.
6. Gray H. Human Anatomy, Baltimore, Md, Williams and Wilkins.
7. Ifrim M. Niculescu Gh. Compendiu de anatomie Editura Ştiinţifică Enciclopedică Bucureşti; 1988.
8. Papilian V, Russu IG, Papilian VV. Manual practic de disecţie, Editura Medicală, Bucureşti; 1959.
9. Papilian V. Anatomie descriptivă şi topografică Cluj.
10. Ranga V. Tratat de anatomia omului, Ed. Medicală, Bucureşti; 1990.
11. Riga I. Curs de anatomie practică, Bucureşti; 1969.
12. Rouviere H. Anatomie Humaine, tome 1, 11-eme Edition, Paris; 1974.
13. Şereş-Sturm L, Niculescu V, Matusz, PL. Anatomie cervico-oro-facială vol.1 şi 2, Editura Mirton Timişoara; 1995.
14. Testut L. Traite d’anatomie humaine volumul 3, Paris; 1930.
15. www.ncbi.nlm.nih.gov/pubmed/24480771, Feng Z1, Li JN2, Niu LX2, Guo CB3, J Oral Maxillofac Surg. 2013 Dec 25. pii: S0278-2391(13)01530-9. doi: 10.1016/j.joms.2013.12.008.
16. http://www.endoexperience.com/userfiles/file/unnamed/Neurologic%20Complications.1999.pdf
17. http://www.ncbi.nlm.nih.gov/pubmed/18216699.Erdogmus S, Govsa F, Celik S.J Craniofac Surg. 2008 Jan;19(1):264-70. doi: 10.1097/scs.0b013e31815c9411.
18. http://www.ejomr.org/JOMR/archives/2013/4/e2/v4n4e2.pdf.