EVALUAREA CT A APENDICITEI ACUTE

ALINA VENTER[1], DANIELA RAHOTA[2], ORESTE STRACIUC[3], ADRIANA PIRTE[4]

[1,2,3,4]*Universitatea din Oradea*

Cuvinte cheie: *apendicita, infiltrarea grăsimii*

Rezumat: *Apendicita acută este cea mai comună cauză a unui abdomen acut chirurgical. În absența intervenției ea poate progresa spre perforație rezultând peritonita. La pacienții cu simptome clinice atipice, investigații suplimentare sunt necesare pentru a evita întârzierea actului chirurgical. Scopul acestei lucrări este de a descrie aspectele computer tomografice a 12 cazuri de apendicită acută. Material şi metode. Am urmărit îngroșarea parietală, infiltrarea grăsimii adiacente, arie nodulară hipodensă cu o arie centrală hiperdensă, toate pe aspectele CT a 12 pacienți examinați în Departamentul CT al Spitalului Județean Oradea. Rezultate. La toți pacienții am găsit infiltrarea grăsimii periapendiculare, o masă nodulară cu densități predominant grăsoase. La 83% din pacienți s-a identificat o arie centrală hiperdensă. Concluzii. CT poate fi prima modalitate imagistică cu care apendicita acută este diagnosticată. Conștientizarea aspectelor CT în apendicita acută este importantă pentru ca boala să fie manageriată medical, ea putând mima un abdomen chirurgical.*

Keywords: *appendicitis, fat infiltration*

Abstract: *Acute appendicitis is the most common cause of an acute surgical abdomen. In the absence of surgical intervention, it can lead to perforation resulting in peritonitis. In patients with atypical clinical symptoms, further investigations with imaging techniques are needed to avoid delay of surgical procedure. The purpose of this paper is to describe CT aspects in 12 cases of acute appendicitis. We observed parietal thickening, infiltration of adjacent fat, hypodense nodular area with focal hyperdense central area. In all patients we found infiltration of periappendicular fat, a nodular mass with predominantly fatty densities. In 83% of the patients, we identified a punctiform or linear hyperdense central area. Conclusions. CT may be the first imaging means of diagnosing acute appendicitis. Recognizing the CT aspects in acute appendicitis is important for the medical management of the disease, as it can simulate a surgical abdomen.*

INTRODUCERE

Apendicita acută este inflamația primară sau secundară a apendicelui epiploic ileocecal. Apendicita acută primară este cauza cea mai frecventă de durere abdominală acută având o incidență mare între 6-30 ani, aproximativ 7% din populatie având apendicectomie în cursul vieții.(1) Apendicita acută primară este rezultatul torsiunii cu ischemia ulterioară a apendicelui sau este datorată trombozei venoase spontane fără torsiunea acestuia.(2) Apendicita acută secundară este inflamația acestuia în cadrul unor procese patologice de vecinătate ca diverticulita.(3) Apendicita acută este cea mai comună cauză a unui abdomen acut chirurgical.(4) În absența intervenției ea poate progresa spre perforație rezultând peritonita.

Diagnosticul clinic este dificil; se caracterizează prin apariția bruscă a unei dureri localizate în fosa iliacă dreaptă cu minime simptome gastrointestinale asociate care pot simula un tablou clinic chirurgical.(2) La pacienții cu simptome clinice atipice, investigații suplimentare cu tehnici imagistice fie ultrasonografia, fie computer tomografia sunt necesare pentru a evita întârzierea actului chirurgical şi a minimiza ratele fals negative de laparotomie.(5)

Cunoașterea aspectelor imagistice ale acestei entități este importantă pentru a ajunge la un diagnostic corect și a evita un act chirurgical sau spitalizare nenecesare.

SCOP

Scopul acestei lucrări este de a descrie aspectele computer tomografice a 12 cazuri de apendicită acută şi a revizui literatura de specialitate.

MATERIAL ŞI METODĂ DE LUCRU

Prezentăm mai jos cazurile a 12 pacienți care au fost examinați în Departamentul CT al Spitalului Clinic Județean Oradea.

Examinările s-au efectuat cu un aparat CT multislice GE Optima 16 spire.

Examinările au fost efectuate fără administrare de contrast oral, dar cu administrare de contrast intravenos. Am urmărit îngroşarea parietală, infiltrarea grăsimii adiacente, arie nodulară hipodensă cu o arie centrală focală hiperdensă.

REZULTATE

Au fost 12 pacienți, 75% (9/12) de sex masculin. Vârsta a fost cuprinsă între 22-68 ani(cu o medie de 46 ani); nici un pacient nu a fost febril în momentul examinării, 58% (7/12) au avut leucocitoză moderată. Toți au avut durere abdominală care s-a corelat cu locul modificărilor CT.

Majoritatea pacienților au avut durere în flancul drept și aspecte imagistice caracteristice ale apendicitei acute în cadranul inferior drept. La toţi pacienții am găsit infiltrarea

[1]Autor corespondent: Alina Venter, B-dul Ştefan cel Mare, Nr. 51, Bl. D65, Ap. 9, Oradea, România, E-mail: alinaventer@gmail.com, Tel: +40724 243934

Articol intrat în redacţie în 21.03.2014 şi acceptat spre publicare în 26.05.2014
ACTA MEDICA TRANSILVANICA Iunie 2014;2(2):104-106

grăsimii periapendiculare, o masă nodulară cu densități predominant grăsoase – figurile nr. 1-2.

Figura nr. 1. Aspect infiltrat al grăsimii periapendiculare

Figura nr. 2. Tumefacția apendicelui ileocecal; infiltrarea grăsimii

La 83% (10/12) din pacienți, s-a identificat o arie centrală hiperdensă punctiformă sau liniară (figurile nr. 3-4). Cecul a fost cea mai afectată porțiune a colonului (n=11 pacienți), doar un pacient a avut apendicele la nivelul sigmoidului. Cele mai frecvente localizări ale modificărilor inflamatorii în relație cu lumenul colonic au fost in ordine descrescătoare: pe peretele anterior (n=5), pe peretele lateral (n=4), pe peretele inferior (n=3). Îngroșarea adiacentă a peretelui colic a fost detectată la 33% (4/12- figura nr. 2).

Figura nr. 3. Imagine hiperdensă punctiformă spontan într-un apendice tumefiat

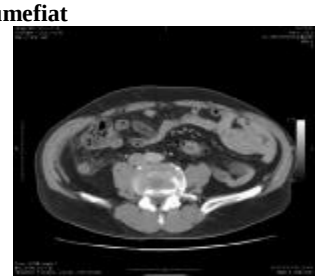

Figura nr. 4. Imagine nodulară hiperdensă într-un apendice inflamat

DISCUȚII

Există diferite varietăți morfologice ale apendicelui; el are o formă sinuoasă de cele mai multe ori, cu formă pedunculată, mobil, ceea ce face ca apendicele să fie vulnerabil la torsiune sau modificări ischemice. În funcție de orientarea lui există următoarele situații: apendicele descendent (42%) situat în partea medială a fosei iliace drepte, vârful său putând ajunge până în pelvis; apendicele lateral (26%) care are raporturi laterale cu ligamentul inghinal; apendicele medial (17%), în raport cu ansele intestinale; apendicele ascendent retrocecal (13%) situat înapoia cecului și chiar a colonului ascendent.

Apendicita epiploică este un proces inflamator care rezultă dintr-o perturbare a vascularizației ca torsiunea sau tromboza venoasă a apendicelui interesat.(2)

Apendicita tinde să fie benignă, de natură autolimitată; majoritatea pacienților tind să se prezinte cu durere abdominală localizată, simptome clinice specifice.(6) Durerea variază cu localizarea procesului inflamator, dar este mai frecventă in cadranul inferior drept.(2,7)

Aspectele CT patognomonice de apendicită acută includ o leziune „țintă" cu o arie centrală hiperdensă într-o leziune cu densități grăsoase de formă ovală și un inel hiperdens datorat inflamației perilezionale.(8,9,10)

În acord cu studiul lui Singh, cel mai frecvent aspect CT al apendicitei acute, văzut și în studiul nostru a fost prezența unei leziuni nodulare cu densități grăsoase asociat cu modificări inflamatorii înconjurătoare de obicei situate pe peretele anterior al colonului ascendent. Interesarea colonului descendent a fost mai puțin frecventă.

Deși prezența unui focar central hiperdens în interiorul unui mase grăsoase este un aspect folositor în diagnostic, absența ei nu exclude diagnosticul de apendicită acută. Focarul de hiperdensitate central în interiorul grăsimii s-a întâlnit la 83% din pacienții din studiul nostru care a fost concordant cu studiul cel mai mare din literatură publicat de Singh.

Focarul hiperdens central s-a crezut că reprezintă un vas trombozat în interiorul apendicelui epiploic inflamat.(8,10) În acord cu studiul lui Hiller și Singh s-a notat îngroșarea peretelui colonului doar la 4 pacienți din studiul nostru (33%).

Acest punct este important în diferențierea apendicitei acute de diverticulita acută. Localizarea pe peretele anterior este folositoare în precizarea unui diagnostic confident.

Diagnosticul diferențial CT al unei leziuni grăsoase din fosa iliacă dreaptă include apendicita acută, paniculita mezenterică, diverticulita acută, traumatismul sau un neoplasm omental ca liposarcomul.(4,11)

Diagnosticul acestei condiții patologice este bazat în special pe aspectele CT inflamatorii centrate pe apendice.(1,12) Deși infarctul omental poate avea un aspect similar cu apendicita, lipsește inelul hiperdens care este întâlnit în apendicita epiploică.(4,13)

CONCLUZII

CT este utilizat deseori pentru dureri abdominale acute, el poate fi prima modalitate imagistică cu care apendicita acută este diagnosticată. Conștientizarea aspectelor CT în apendicita acută este importanță pentru ca boala să fie manageriată medical, ea putând mima un abdomen chirurgical.

REFERINȚE

1. Horvath E, Majilis S, Sequel S et al. Primary apiploic appendagitis:clinical amd radiological diagnosis. Rev Med Chil 2000:128:601-607.

2. Hiller N, Berelowitz D, Hadas-Halpern I. Primary epiploic appendicitis: clinical and radiological manifestations. Isr Med Assoc J 2000;2:896-898.
3. Son HJ, Lee SJ, Lee JH et al. Clinical diagnosis of primary epiploic appendagitis: differentiation from acute diverticulitis. J Clin Gastroenterol 2002;34:435-438.
4. Vriesman AB, Puylaert J. Appendix: mimics of appendicitis. Alternative nonsurgical diagnoses at sonography and CT. The Radiology Assistant; 2005.
5. Anderson et al. Imaging investigation of acute illiac fossa pain. Imaging 2006;18:257-267.
6. Birjawi GA, Haddad MC, Zantaout HM, Uthman SZ. Primary epiploic appendicitis: a report of two cases. Clin Imaging 2000;24:207-209.
7. Doria AS, Moineddin R, Kellenberger CJ, Epelman M, Beyene J, Schuh S, et al. US or CT for diagnosis of appendicitis in children and adults? A meta-Analysis. Radiology 2006;241(1):83-94. Epub 2006/08/25.
8. Singh AK, Gervais DA, Hahn PF, Rhea J, Mueller PR. CT appearance of acute appendagitis. Am J Roetgenol 2004;183:1303-1307.
9. Rao PM, Rhea JT, Novelline RA et al. Helical CT technique for the diagnosis of appendicitis:prospective evaluation of a focused appendix CT examination. Radiology 1997;202:139-144.
10. Pinto Leite N, Pereira JM, Cunha R, Pinto P, Sirlin C. CT evaluation of appendicitis and its complications:imaging techniques and key diagnositic findings. AJR American Journal of Roentgenology 2005;185(2):406-17.Epub 2005/07/23.
11. Rettenbacher T, Hollerweger A, Macheiner P, Rettenbacher L, Tomaselli F, Scheider B. Outer diameter of the vermiform appendix as a sign of acute appendicitis:evaluation at us. Radiology 2001;218(3):757-62.Epub 2001/03/07.
12. Teresawa T, Blackmore CC, Bent S, Kohlwes RJ. Sistematic review: computed tomography and ultrasonography to detect acute appendicitis in adults and adolescents. Annals of internal medicine 2004;141(7):537-46. Epub 2004/10/07.
13. Keizer C, Zalcman M, De Maertelaer V et al. Comparison of US and unenhanced multi-detector row CT in patients suspected of having acute appendicitis. Radiology 2005;236:527-534.