EVALUAREA HISTOLOGICĂ A REZULTATELOR COAFAJULUI INDIRECT CU HIDROXID DE CALCIU ŞI MINERAL TRIOXIDE AGREGATE

MONICA MONEA[1], ALEXANDRA STOICA[2], ADRIANA MONEA[3]

[1,2,3]*Universitatea de Medicină și Farmacie Tîrgu-Mureș*

Cuvinte cheie: *hidroxid de calciu, MTA, coafajul indirect, dentina terţiară*

Rezumat: *Scopul acestui studiu este de a compara rezultatele histologice obţinute în urma coafajului indirect cu un preparat pe bază de hidroxid de calciu sau MTA în cazul cariei simple profunde, pe baza caracteristicilor morfologice ale dentinei de reacţie şi a gradului de inflamaţie al pulpei dentare. Au fost studiaţi 60 de dinţi molari de minte cu carii ocluzale simple propuși pentru extracție în scop ortodontic, de la 30 de pacienţi cu vârsta cuprinsă între 17-26 de ani. La aceștia s-au preparat cavități profunde de clasa I-a și a II-a obturate aleator cu un preparat pe bază de hidroxid de calciu sau MTA și ionomer de sticlă. Secțiunile histologice au fost obținute după 2-4-6 săptămâni și evaluate de aceeași persoană în manieră "dublu-orb". Rezultatele studiului arată diferențe semnificative din punct de vedere statistic privind viteza de depunere a dentinei terţiare și morfologia acesteia, prin influenţa celor două materiale folosite în terapia cariei simple profunde prin coafaj indirect. Succesul tratamentului este condiționat de folosirea materialelor care să conțină sau să elibereze hidroxid de calciu, iar reconstituirea coronară să asigure o bună închidere marginală, prevenind infiltrația microbiană de la nivelul cavității bucale.*

Keywords: *calcium hydroxide, MTA, dental pulp capping, tertiary dentin*

Abstract: *The purpose of our study was to obtain a histological comparison of tertiary dentin after indirect pulp capping procedures using calcium hydroxide or MTA in teeth with deep carious lesions, regarding its morphological characteristics and degree of inflammation induced to the dental pulp. We used 60 third molars with occlusal caries lesions from 30 patients of 17-26 years of age. Class I and II deep cavities were prepared and randomly restored with calcium hydroxide or MTA and glass ionomer cement. The histologic specimens were obtained at 2-4-6 weeks and the evaluation was done by the same person in a double blind manner. The results showed statistical significant differences between these capping materials regarding the formation rate and morphology of tertiary dentin induced by indirect pulp capping procedures. The success of this therapy is conditioned by the use of dental materials that contain or can deliver calcium hydroxide, completed with a final restoration without marginal leakage, which prevents microbial infiltration from oral cavity.*

INTRODUCERE

Conceptele care stau la baza principiilor terapeutice în caria dentară sunt caracterizate prin apariţia a numeroase modificări de-a lungul anilor şi controverse aprinse în literatura de specialitate, generate în principal de dificultatea stabilirii cu exactitate a diagnosticului şi implicit a metodei optime de tratament. Cunoaşterea în detaliu a histopatologiei cariei simple profunde s-a dovedit o condiţie esenţială în evaluarea studiilor asupra rezultatelor clinice obţinute după aplicarea diferitelor metode şi materiale cu scopul menţinerii vitalităţii pulpei dentare.(1-3)

Plaga dentinară obţinută în urma preparării cavităţii este expusă direct factorilor excitanţi din mediu şi este bogat infiltrată cu microorganisme, la nivelul canaliculelor dentinare existând numeroase bacterii pioniere.(4) Astfel, tratamentul presupune înlăturarea factorilor nocivi şi protecţia suprafeţei dentinare şi a pulpei dentare cu materiale histofile, care să asigure stimularea mecanismelor neodentinogenetice.(5) În cursul tratamentului cariei simple, protecţia pulpo-dentinară este întotdeauna justificată şi urmăreşte oprirea evoluţiei leziunii carioase, prevenirea inflamaţiei pulpare, stimularea depunerii dentinei de reacţie şi remineralizarea stratului de dentină demineralizată, neinfectată.(6)

SCOP

Scopul studiului nostru a fost compararea histologică a rezultatelor obţinute în urma coafajului indirect cu hidroxid de calciu şi MTA în cazul cariei simple profunde, pe baza caracteristicilor morfologice ale dentinei de reacţie şi a gradului de inflamaţie al pulpei dentare subiacente.

MATERIAL ŞI METODĂ DE LUCRU

În acest studiu au fost incluşi 30 de pacienţi cu vârsta cuprinsă între 17-26 de ani şi un total de 60 de molari de minte programaţi pentru extracţie din motive ortodontice, care au acceptat să participe la acest studiu. Pacienţii şi în cazul minorilor, părinţii acestora au semnat un consimţământ informat după ce le-am oferit explicaţii detaliate privind scopul, derularea cercetării şi eventualele riscuri, conform protocolului aprobat de Comisia de Etică a Cercetării Ştiinţifice a UMF Tg.Mureş.

Criteriile de includere în studiu:

- Dinţi proveniţi de la pacienţi sănătoşi clinic, fără afecţiuni generale care ar putea să influenţeze reactivitatea pulpei dentare la materialul de coafaj,
- Dinţi cu leziuni carioase plasate ocluzal sau proximal, cu interesarea unei singure creste marginale,

[1]Autor corespondent: Alexandra Stoica, Str. Gh. Marinescu, Nr. 38, Tîrgu-Mureș, România, E-mail: stoicaalexandramihaela@gmail.com, Tel: +40746 115788

Articol intrat în redacţie în 14.07.2014 şi acceptat spre publicare în 04.08.2014
ACTA MEDICA TRANSILVANICA Septembrie 2014;2(3):150-153

- Dinte cu leziune carioasă care nu pune probleme în restaurarea coronară directă,
- Absenţa semnelor clinice şi radiografice de inflamaţie pulpară sau periapicală.

Din totalul de 60 de dinţi am alcătuit două grupe de studiu de câte 30 de dinţi la care s-a aplicat aleator ciment Life (Kerr) sau MTA (Dentsply) (Tabel 1). Reconstituirea coronară de durată s-a realizat cu ciment ionomer de sticlă fotopolimerizabil Kavitan LC (Spofa). Fiecare lot de 30 de dinţi a fost împărţit în 3 grupuri de câte 10 dinţi ce au fost extraşi la intervale de 2-4-6 săptămâni în vederea studiului histologic.

După extracţie, dinţii au fost supuşi următorului protocol histopatologic:

- Includere în formalină 10% timp de 10 zile
- Decalcifiere cu EDTA 10% timp de 4 săptămâni
- Deshidratare cu alcool etilic 90%, includere în parafină
- Obţinerea de secţiuni seriate cu grosime de 3-5 microni
- Colorare cu hematoxilină-eozină şi trichrom Szekely.

Evaluare histologică dublu orb de către un singur cercetător care a fost repetat la 10% dintre preparate la un interval de 4 săptămâni de la prima examinare, având la bază următoarele criterii pentru analiza modificărilor de la nivelul pulpei dentare:

Gradul 1 – Pulpă normală, fără modificări inflamatorii,

Gradul 2 – Modificări inflamatorii rare la nivelul stratului odontoblastic, fără extindere în profunzimea ţesutului pulpar,

Gradul 3 – Prezenţa modificărilor inflamatorii ale pulpei dentare subadiacente leziunii carioase, reprezentate de hiperemie, fibroză, infiltrat inflamator moderat.

Pentru evaluarea depunerii de dentină terţiară am folosit următoarele criterii:

1. Absenţa dentinei de reacţie
2. Depuneri de dentină discontinue sub formă de insule
3. Depunere de dentină sub formă de punte completă

La analiza morfologiei dentinei terţiare depuse sub influenţa materialelor de coafaj am folosit următoarele scoruri:

1. Modificări structurale imposibil de identificat
2. Mineralizare difuză la nivelul pulpei coronare sau radiculare (denticoli)
3. Dentină de reacţie cu caracter amorf, prezenţa incluziunilor celulare
4. Dentină de reacţie cu structură asemănătoare dentinei secundare fiziologice, prezenţa canaliculelor dentinare

Tabelul nr. 1. Împărţirea grupului în funcţie de tipul de cavitate şi materialul folosit

Vârstă	Cavitate Clasa Ia		Cavitate Clasa a IIa	
	MTA	Life	MTA	Life
17	2	2	2	1
18	2	2	1	2
19	2	2	2	2
20	2	1	1	1
21	2	2	3	1
22	2	2	2	2
23	1	1	1	-
24	1	2	3	-
25	-	1	1	-
26	2	1	-	3

Analiza statistică a grupurilor de studiu s-a bazat pe testul One-way ANOVA din programul de statistică GraphPad Prism, care a fost folosit pentru a determina dacă a fost o diferenţă între grupurile de studiu în ceea ce priveşte apariţia inflamaţiei pulpare (gradele 1-3), a dentinei de reacţie (scor 1-3), precum şi morfologia dentinei terţiare (scor 1-4) în funcţie de materialul de coafaj folosit, nivelul de semnificaţie statistică fiind stabilit la $p< 0,05$.

REZULTATE

Procentajele scorurilor obţinute de fiecare grup de studiu pot fi vizualizate în tabelele 2-4. Nu s-au înregistrat eşecuri terapeutice în cadrul niciunuia din grupurile de studiu, aceasta însemnând apariţia durerii spontane sau provocată de agenţi fizici sau chimici.

La analiza statistică a grupurilor de studiu, în ceea ce priveşte depunerea de dentină terţiară, precum şi la analizarea morfologiei dentinei terţiare s-au observat diferenţe semnificative statistic ($p<0,0001$) între grupurile tratate cu ciment Life (notate L2, L4 şi L6 în funcţie de momentul extracţiei) şi grupurile tratate cu MTA (notate M2, M4 şi M6). În cadrul grupurilor MTA4 şi MTA6 s-a observat depunere de dentină terţiară ce formează o punte completă în procente de 60%, respectiv 70%, faţă de grupurile L4 şi L6 la care aceste procente sunt 30%, respectiv 50%.

În ceea ce priveşte morfologia dentinei terţiare formată sub acţiunea materialelor de coafaj, în cadrul grupurilor MTA4 şi MTA6 s-a constatat depunere de dentină cu structură asemănătoare cu dentina fiziologică şi cu prezenţa canaliculelor dentinare în procente de 60%, respectiv 70%, în timp ce procentajele pentru grupurile L4 şi L6 au fost de 20%, respectiv 30%. Studiul gradului de inflamaţie pulpară sub acţiunea materialelor de coafaj folosite nu a decelat diferenţe semnificative statistic ($p=0,1997$) între grupurile de studiu.

Tabel nr. 2. Rata de depunere a dentinei terţiare

Grup	Depunere de dentină terţiară		
	1	2	3
L2	40%	40%	20%
L4	30%	40%	30%
L6	10%	40%	50%
MTA 2	-	60%	40%
MTA 4	10%	30%	60%
MTA 6	-	30%	70%

p<0,0001

Tabelul nr. 3. Caracterizarea morfologică a dentinei terţiare depuse

Grup	Morfologia dentinei terţiare			
	1	2	3	4
L2	40%	10%	40%	10%
L4	30%	20%	30%	20%
L6	10%	30%	30%	30%
MTA 2	-	10%	20%	70%
MTA 4	10%	10%	20%	60%
MTA 6	-	10%	20%	70%

p<0,0001

Tabelul nr. 4. Evaluarea gradului de inflamaţie pulpară

Grup	Gradul de inflamaţie pulpară		
	1	2	3
L2	80%	10%	10%
L4	80%	10%	10%
L6	90%	10%	-
MTA 2	80%	10%	10%
MTA 4	80%	20%	-
MTA 6	90%	10%	-

p=0,1997

Evaluarea aspectului histologic al specimenelor în funcţie de materialul de coafaj şi perioada de urmărire este prezentată în figurile următoare (figurile nr. 1-7):

Figura nr. 1. Grupul L2. Prezenţa stratului odontoblastic în contact cu predentina. Multiple capilare în interiorul pulpei care denotă o intensă activitate metabolică. Formare de dentină terţiară

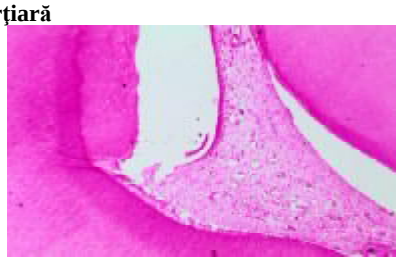

Figura nr. 2. Grupul MTA 2. Ţesut pulpar cu numeroase celule şi vase sanguine. Se observă stratul odontoblastic şi depunere importantă de dentină terţiară

Figura nr. 3. Grupul L4. Densitate mare de celule pulpare şi vase sanguine, odontoblaşti activi metabolic. Dentină terţiară cu canalicule

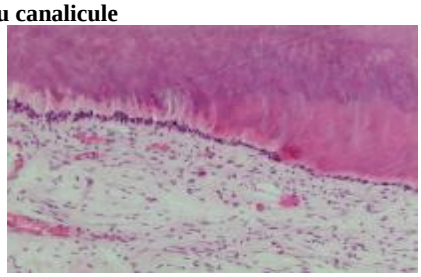

Figura nr. 4. Grupul MTA 4. Barieră groasă de dentină terţiară cu canalicule înconjurând ţesutul pulpar, la nivelul căruia lipsesc semnele de inflamaţie

Figura nr. 5. Grupul L6. Inflamaţie moderată la nivelul pulpei dentare, reprezentată prin prezenţa hiperemiei şi a infiltratului limfo-plasmocitar redus. Dentină terţiară cu canalicule, păstrarea stratului odontoblastic, numeroase celule dentinogenetice

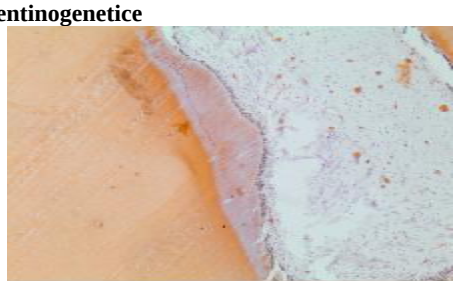

Figura nr. 6. Grupul MTA 6. Strat odontoblastic păstrat, cantitate mare de predentină şi dentină terţiară cu canalicule, ce denotă un stimul cu grad mediu de iritaţie pulpară. Menţinerea vitalităţii pulpei dentare, la nivelul căreia se evidenţiază numeroase celule şi fibre

Figura nr. 7. Calcifieri în camera pulpară observate la specimene din grupul L6. Coafajele cu hidroxid de calciu sunt însoţite frecvent de mineralizări difuze la nivelul ţesutului pulpar, cu apariţia pulpoliţilor

DISCUŢII

Preparatele pe bază de hidroxid de calciu stimulează pulpa dentară în producerea de dentină terţiară în cazul leziunilor carioase profunde. Acest deziderat se realizează însă doar când aceasta posedă substratul morfo-funcţional necesar, reprezentat de odontoblaşti și celulele mezenchimale nediferenţiate, care pot prelua funcţia neodentinogenetică.(7-9). Acestea sunt prezente în număr suficient în pulpa tânără, în timp ce la persoanele peste 40-45 ani apare reducerea considerabilă a populației celulare, cu scăderea consecutivă a capacității dentinogenetice.

La grupul de dinți luat în studiu am înregistrat succes terapeutic în toate cazurile, reprezentat de lipsa simptomatologiei dureroase și menținerea răspunsului la testele de vitalitate în limite comparabile cu ale dinților vecini. Aceste rezultate foarte bune le-am explicat prin diagnosticul corect, îndepărtarea completă a dentinei alterate, utilizarea unui material de coafaj indirect ce conține (ciment Life) sau are capacitate de eliberare a hidroxidului de calciu (MTA) și asigurarea unei bune închideri marginale, pentru eliminarea microinfiltrației de la nivelul cavității bucale. Importanța acestui ultim timp a fost subliniată în numeroase studii clinice și experimentale care au demonstrat că blocarea accesului microorganismelor și a substanțelor nutritive la nivelul plăgii dentinare asigură succesul terapeutic chiar și în cazurile în care la nivelul pereților pulpar sau parapulpar rămâne dentină demineralizată.(10-17)

Rezultatele noastre sunt similare celor obținute de Estrela și colab (18) care au observat că pastele cu conținut de hidroxid de calciu au un efect antimicrobian mai mare decât Dycal și MTA împotriva unor specii microbiene (Enterococcus faecalis, Pseudomonas aeruginosa, Bacillus subtilis, Staphylococcus aureus) sau fungi (Candida albicans). În cazul Dycal-ului efectul antimicrobian a fost cel mai redus, fapt confirmat și de studiile lui Reeves și colab.(19) Rezultate

similare au fost publicate de Leye Benoist și colab (20) care au evaluat formarea dentinei terțiare sub influența Dycal și MTA la un grup dinți tratați prin coafaj indirect și au observat că MTA a avut rezultate superioare. Ferracane și colab (21) au confirmat că doar materialele cu conținut sau potențial de eliberare al hidroxidului de calciu pot stimula eliberarea de proteine bioactive cum este Transforming Growing Factor 1 beta (TGF 1 beta) care se găsesc incluse în matricea dentinară, de la nivelul căreia se eliberează și intervin în formarea dentinei de reacție.

Rezultatele studiului nostru arată că cimentul Life reprezintă un stimul intens în depunerea de dentină terțiară în comparație cu MTA, probabil datorită pH-ului puternic alcalin; în cazul MTA eliberarea hidroxidului de calciu se face treptat, în cursul perioadei de priză și de aceea este considerat un stimul de intensitate medie.

Preparatele cu hidroxid de calciu clasice au demonstrat o rată de succes excelentă pe termen lung în terapia cariei simple profunde, motiv pentru care își păstrează un loc important în arsenalul terapeutic modern.(22) MTA care are de asemenea capacitatea de a elibera hidroxid de calciu aduce în plus o proprietate deosebit de importantă și anume închiderea marginală superioară și priza în mediul umed.(23-25) Toate acestea ne permit să afirmăm că la ora actuală dispunem de mijloace terapeutice eficiente în tratamentul cariei simple profunde, astfel încât prin selecția atentă a cazurilor putem spera la menținerea vitalității pulpei dentare și evitarea tratamentului endodontic.

CONCLUZII

Coafajul indirect este o metodă de tratament conservativ care se poate aplica cu succes în cazul leziunilor carioase profunde ale dinților permanenți, iar succesul tratamentului este condiționat de folosirea unor materiale care să conțină sau să elibereze hidroxid de calciu iar reconstituirea coronară să fie asigurată prin materiale cu o bună închidere marginală.

Rezultatele studiului ne arată rata de depunere a dentinei terțiare și aspectul histologic al acesteia sunt influențate de materialul de coafaj indirect folosit, diferențele fiind semnificative din punct de vedere statistic în special la perioade scurte de urmărire, de 2-4 săptămâni.

MTA reprezintă un stimul de intensitate mai redusă în comparație cu cimentul Life iar dentina terțiară depusă are caracteristici mai apropiate dentinei secundare fiziologice, dar aceste diferențe se reduc în timp.

REFERINȚE

1. Briso ALF, Rahal V, Mestrener SR, Dezan E. Biological response of pulps submitted to different capping materials. Brazilian Oral Research 2006;20(3):219-225.
2. Chacko V, Kurikose S. Human pulp response to Mineral Trioxide Aggregate (MTA): A histologic study. J of Clin Ped Dent 2006;30(3):203-209.
3. Anderson MH, Molvar MP, Powel LV. Treating dental caries as an infectious disease. Oper Dent 1991;16:21-28.
4. Bjorndal L. Dentin and pulp reactions to caries and operative treatment: biological variables affecting treatment outcome. Endodontic Topics 2002;(1601-1538):10-23.
5. Bjorndal L. Dentin caries: Progression and clinical management. Operative Dentistry 2002;27:211-217.
6. Bjorndal L, Thylstrup A. A structural analysis of approximal enamel caries lesions on subjacent dentin reactions. Eur J Oral Sci 1995;103:25-31.
7. Bjorndal L. Indirect pulp therapy and steways excavation. J Endod 2008, 34: 29-33.
8. Casagrande L, Bento LW, Dalpian DM, Garcia-Godoy. Direct pulp treatment in primary teeth: 4-year results. Am J Dent 2010;23:34-38.
9. Senawongse P, Otsuki M, Tagami M, Mjör IA. Morphological characterization of attrited human dentine. Arch Oral Biol 2008;53:14-19
10. Briso ALF, Rahal V, Mestrener SR, Dezan E. Biological response of pulps submitted to different capping materials. Brazilian Oral Research 2006;20(3):219-225.
11. Espelid I, Fjeltveit K. Clinical diagnosis of occlusal dentin carries. Caries Res 1999;28:368-372.
12. Stevenson AG, Beeley JA. The specificity of caries detector in cavity preparation. Br. Dent J 2002;176:417-421.
13. Pashley DH. Clinical correlations of dentine structure and function. J Prosthet Dent 1991;66:777-781.
14. Al-Hiyasat AS, Barrieshi-Nusair KM, Al-Omari MA. The radiographic outcomes of direct pulp capping procedures performed by dental students. J Am Dent Assoc 2006;137:1699-1705.
15. Costa CA, Giro EM, Nascimento AB, Teixeira HM, Hebling J. Short term evaluation of the pulpo-dentin complex response to modified glass-ionomer cement and a bonding agent applied in deep cavities. Dent Mater 2003;19:739-746.
16. Snuggs HM, Cox CF, Powell CS, White KC. Pulpal healing and dentinal bridge formation in an acid enviroment. Quintessence Int 1993;24:501-510.
17. Faraco IM, Holland R. Response of the pulp of dogs to capping with MTA or calcium hydroxide cement. Dent Traumatol 2001;17:163-166.
18. Estrella CR, Bammann LL, Silva RS, Pecora JD. Antimicrobial and chemical study of MTA, Portland cement, calcium hydroxide paste, Sealapex and Dycal. Braz Dent J 2000;11:3-9.
19. Reeves R, Stanley HR. The relationship of bacterial penetration and pulpal pathosis in carious teeth. Oral Surg Oral Med Oral Pathol 1966;22:59-65.
20. Leye Benoist F, Gaye Ndiaye F, Kane AW, Benoist HM, Farge P. evaluation of Minerale Trioxid Aggregate versus calcium hydroxide cement (Dycal) in the formation of dentin bridge: a randomized controlled trial. Int Dent J 2012;62:33-39.
21. Ferracane JL, Cooper PR, Smith AJ. Can interraction of materials with dentin-pilp complex contribute to dentin regeneration. Odontology 2010;98:2-14.
22. Accorinte MLR, Loguercio AD, Reis A, Carneiro E, Grande RHM, Murata SS, Holland R. Response of human dental pulp capped with MTA and calcium hydroxide powder. Operative Dentistry 2008;33-5:488-495.
23. Olsson H, petersson K, Rohlin M. Formation of a hard tissue barrier after pulp cappings in humans. A systematic review. Int Endod J 2006;39(6):429-442.
24. Olsson H, Petersson K, Rohlin M. Formation of a hard tissue barrier after pulp cappings in humans. A systematic review. Int Endod J 2006;39(6):429-442.
25. Furey A, Hjelmhaug J, Lobner D. Toxicity of Flow line, Durafill, vs Dycal to dental pulp cells. Effects of growth factors. J Endod 2010;36:1149-1153.