RECONSTRUCȚIA AURICULARĂ CU CARTILAJ AUTOLOG ÎN MICROTIE

KHALID AL-FALAH[1], DRAGOȘ ZAMFIRESCU[2], MIHAELA CORLA[3]

[1,2,3]*Spitalul Clinic de Urgență București*

Cuvinte cheie: *microtia, reconstrucție, cartilaj costal autolog*

Rezumat: *Microtia este o patologie mai puțin comună ce se definește prin hipoplazia urechii externe. Mai multe proceduri reconstructive au fost dezvoltate. În momentul de față, reconstrucția cu cartilaj costal autolog cât și cea cu implant Medpor sunt cele mai răspândite tehnici. Reconstrucția auriculară totală în microtie depinde de gradul și severitatea hipoplaziei. Scopul este acela de a construi o ureche cu un aspect cât mai apropiat posibil de cel al unei urechi normale. Chiar dacă urechea este doar o mică parte a corpului, aceasta este probabil una din cele mai complexe structuri ale sale. Acesta este și motivul pentru care reconstrucția auriculară este una din cele mai dificile misiuni ale chirurgului plastic. În această lucrare vă prezentăm o reconstrucție auriculară în trei timpi la o fetița în vârstă de cinci ani cu microtie.*

Keywords: *microtia, reconstruction, autogenous costal cartilage*

Abstract: *Microtia is an uncommon pathology that is defined by a hypoplasia of the pinna. Multiple reconstructive surgeries have been developed. Nowadays, autologous rib cartilage reconstruction and Medpor implant reconstruction are the most widely used techniques. Total ear reconstruction for microtia depends on the degree of severity of hypoplasia. The goal is the reconstruction of an auricle with an appearance as close as possible to that of a normal ear. Even though the auricle is only a small part of the body, it is probably one of the most complex structures. That is why ear reconstruction is one of the most difficult tasks for a plastic surgeon. In this paper, we present a four-stage ear reconstruction in a case of a five-year-old girl with microtia.*

Microtia este o condiție patologică a urechii externe, în care individul afectat este născut cu o ureche externă mult malformată sau chiar absentă. Este frecvent asociată cu atrezie aurală sau absența coductului, membranei timpanice, osicioarelor funcționale și restul componentelor de conducere auditivă.

Microtia este o patologie relativ rară, ea apare în 1 la 5 - 10000 nașteri viabile.(1,3) Este mai comună pe partea dreaptă decât cea stângă, dar poate fi și bilaterală. Stilul de viață matern prenatal nu este asociat cu microtia.

Pe lângă efectul psihologic sever al unei urechi malformate, copilul sau adultul cu microtie suferă și de hipoacuzie moderată sau severă. Pacientul de regulă are absente urechea externă (sau pinna), canalul auditiv extern și membrana timpanică, de asemenea are ureche medie de dimensiuni reduse cu fuziunea celor trei osicioare ale acesteia, în același timp are canalul lui Eustachio patent și o ureche internă normală.

Reconstrucția urechii externe totale are 3-4 stadii chirurgicale.(1,4,6) În medie, se lasă interval de 2-3 luni între etapele operatorii pentru a optimiza procesul de vindecare. Unii chirurgi preferă procedeele cu 1 sau 2 etape operatorii. Tanzer și Brent (1,2) au promovat și au fost adepții reconstrucției multi stadială, tehnică preferată de majoritatea chirurgilor în momentul de față.

- Prima etapă - Recoltarea cartilajului costal, sculptarea și modelarea sa sub forma unei urechi și plasarea acestui schelet într-un buzunar subcutan la nivelul urechii micritice.
- Etapa doi - Formarea lobulului.
- Etapa trei - Detașarea urechii nou construite și grefarea retroauriculară.
- Etapa patru - Formarea tragusului folosind grefa compozită de piele și cartilaj de la nivelul urechii contralaterale, de asemenea grefarea concii cu grefa de piele pe toată grosimea de la nivelul retroauricular al urechii contralaterale, atunci când este cazul.

Pacienta în vârstă de cinci ani se prezintă în clinica noastră pentru reconstrucția urechii stângi malformate congenital sever. Pacienta are un grad de hipoacuzie cu dificultate moderată în localizarea sunetelor, dar această acuză este bine tolerată de ea și are o dezvoltare normală a vorbirii, restul anamnezei fiind fără relevanță.

La examenul obiectiv, pacienta are microtie grad III, cu o reminență tegumentară de 0.5 x 2cm cu aspect de bastonaș vertical, cu resturi cartilaginoase prost organizate în porțiunea superioară și un lobul bine format dar malrotat în porțiunea inferioară, fără a avea prezent un canal auditiv extern patent, restul examenului de cap și gât fiind normal (figura nr. 1).

Planificarea preoperatorie detaliată a fost efectuată pentru a determina poziția corectă și a sculpta corect matricea sau scheletul cartilaginos al urechii. Se creează un tipar al structurii aplicând o radiografie pe urechea normală, apoi trasând liniile anatomice. Tiparul este răsturnat în oglindă și micșorat cu câțiva milimetri pentru a compensa grosimea anvelopei tegumentare.

În **prima etapă** s-a fabricat scheletul cartilaginos și s-a poziționat în buzunarul subcutan: Se practică o incizie transversă proiectată pe spațiul intercostal 6 contralateral, pentru a expune cartilajul condrocostal 6,7 și 8 (figura nr. 2). Se decupează un monobloc cartilaginos după tiparul preformat fără

[1]Autor corespondent: Khalid Al-Falah, Calea Floreasca, Nr. 8, Sector 1, București, România, E-mail: khalidutso@yahoo.com, Tel: +4021 5992300
Articol intrat în redacție în 04.09.2014 și acceptat spre publicare în 28.10.2014
ACTA MEDICA TRANSILVANICA Decembrie 2014;2(4):122-125

a altera sincondrozele între coastele 6 și 7. Se protejează pericondrul astfel încât să se umple spațiul donor odată cu creșterea corpului. În timpul recoltării, maxima atenție a fost acordată pentru a nu leza pleura.

Figura nr. 1. Aspect preoperator. a: urechea stângă microtică; b: urechea dreaptă normală. Reconstrucția a fost efectuată cu cartilaj costal autolog în trei etape chirurgicale

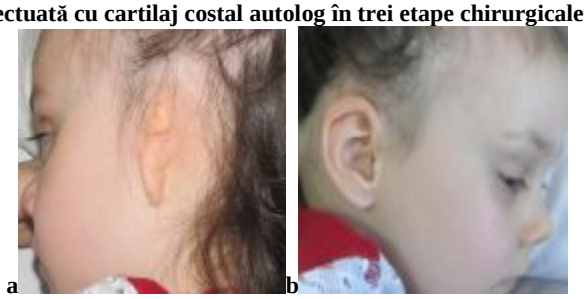

Scheletul a fost sculptat meticulos (figura nr. 3): Am trasat limita marginei helixului și a fosei triunghiulare, apoi am excavat scapha și fosa triunghiulară până am ajuns în porțiunea posterioară a scheletului unde l-am decupat. Am finisat și rotunjit marginile lobulului, antitragus, antehelix și marginea posterioară a helical rim-ului. Acest helical rim (marginea helixului) a fost desenat pe cartilajul recoltat din coasta 8 și decupat în funcție de necesarul nostru. Am fixat Helical rim-ul pe restul scheletului cartilaginos al urechii cu fire Prolene 4-0 și 5-0 (monofilament neresorbabil). Restul cartilajului condrocostal recoltat dar nefolosit l-am tocat mărunt și reintrodus în buzunarul pericondral restant la nivelul toracelui.

Figura nr. 2. Se practică o incizie ușor oblică pe torace la nivelul spațiului intercostal 6 în apropierea marginii sternale (pe partea contralaterală). Porțiunea cartilaginoasă a coastei 8 și sincondroza de la coastele 6 și 7 se recoltează după tiparul preformat

Figura nr. 3. Scheletul cartilaginos este sculptat și suturat din piesele recoltate

Se trasează poziția corectă a scheletului fabricat. Se practică o mică incizie anterior de cartilajul rudimentar auricular. Se scoate cartilajul rudimentar din polul superior și se formează buzunarul subcutan în care se poziționează scheletul nou format (figura nr. 4). Cartilajul rudimentar este și el depus în buzunar în poziție retroauriculară pentru a fi eventual util în alte etape operatorii. Se montează două tuburi de drenaj aspirativ, se aplică tull gras peste ureche pentru a conforma pielea pe noua ureche, dar fără a fi compresiv pentru a nu compromite circulația locală. Totul este acoperit cu un pansament moale și voluminos. Tuburile de dren au fost păstrate 7 zile pentru a conforma pielea pe scheletul cartilaginos și a împiedica formarea de hematom sau serom local.

Figura nr. 4. Scheletul cartilaginos nou implantat într-un buzunar subcutan de la nivelul urechii microtice

A doua operație a fost efectuată la un interval de 8 luni față de prima intervenție. Am incizat pielea la 2mm în afara marginii posterioare a urechii și am detașat noua ureche având grijă să nu expunem cartilajul. Cartilajul rudimentar a fost scos din nou, s-a creat un buzunar sub scheletul noii urechi ce a fost detașată de cap și păstrată în acea poziție cu ajutorul piesei de cartilaj rudimentar băgat în acel buzunar. Am decolat scalpul și l-am avansat anterior pentru a reduce dimensiunea plăgii restante. Defectul retroauricular l-am acoperit cu grefa de piele pe toată grosimea recoltată de la nivelul retroauricular drept (contralateral) (figura nr. 5) Am rotat lobulul auricular în aceeași etapă pentru o poziționare mai bună.

Figura nr. 5. a: Se practică incizia I în spatele noii urechi, se decolează, se recoltează fragmentul rudimentar depozitat în prima etapă și se fixează în spatele urechii pentru a asigura suport și detașare a acesteia. Defectul restant este grefat. b: Imagine ziua 4 postoperator. c: Aspect retroauricular ziua 5

A treia intervenție a fost efectuată după alte 9 luni, unde am crescut proiecția și am mai rotat lobulul pentru a obține un rezultat estetic mai bun (figura nr. 6).

Figura nr. 6. a: Aspect posterolateral după a treia intervenție. b: Aspect lateral după a treia intervenție

Dimensiunile finale ale urechii reconstruite au fost: 58 mm lungime, 36 mm lățime și 16 mm proiecție. Urechea dreaptă a avut următoarele dimensiuni: 55 mm lungime, 36 mm lățime,

și 15 mm proiecție. Forma și poziționarea urechii reconstruite au fost bune (figura nr. 7). Nu au apărut complicații după intervențiile chirurgicale, iar cicatricea de pe peretele toracic este discretă.

Figura nr. 7. Aspectul urechii reconstruite la doi ani după prima intervenție. a: aspect anterior; b: aspect lateral

DISCUȚII

Microtia denotă o malformație congenitală a urechii externe, ce alternează de la o ureche mai mică și până la o ureche malformată sever, cu un canal auditiv extern structurat, incomplet sau chiar absent. Urechea microtică constă într-un cartilaj reminiscent dezorganizat atașat la țesutul moale variabil cantitativ ce formează lobulul. Afecțiunea are o incidență de 1 la 5000-20000 nașteri în populația generală și mai crescută la hispanici și asiatici. Incidența microtiei variază odată cu gradul deformității. Malformațiile severe apar în aproximativ 1 la 7000-8000 nașteri. Se estimează o incidență de 1 la 4000 pentru japonezi și 1 la 900-1200 la indienii Javajo. Microtia are o probabilitate de 2 la 1 la masculi față de femele. Incidența dreaptă: stângă: bilateral este de 5:3:1, iar malformația bilaterală apare numai la 10% din pacienți.

Majoritatea cazurilor de microtie, la care se suspicionează o etiologie multifactorială, sunt sporadice. Mai puțin de 15% din cazuri sunt considerate familiale, având ambele forme autosomal dominant și autosomal recesiv cu variate grade de expresie, și cu cazuri de penetranță incompletă raportate în literatură. Alți factori de risc includ: rubeola la mame, folosirea de către mame a unor substanțe precum: thalidomide, isotretinoin, mycofenolat și alte substanțe cu efect teratogen.

Embriologia urechii externe ne ajută să înțelegem mai bine fiziopatologia microtiei. Urechea începe să se dezvolte în săptămâna 5 de viață intrauterină din 6 muguri. Primii 3 muguri se dezvoltă din primul arc branhial și vor forma tragusul, helixul și creasta helixului. Restul de 3 muguri se vor dezvolta din arcul branhial 2 și vor forma antehelixul, scapha și lobulul, iar scizura din primul arc branhial va forma canalul auditiv extern. Progresiv, auriculul format va migra din poziția ventromedială într-una mai dorsolaterală, în timp ce etajul mijlociu al feței și procesul mandibular cresc și îl împing lateral și superior.

Întreruperea proliferării sau fuziunii acestor muguri în diferite stadii de dezvoltare duce la diferite grade de microtie. Datorită relației intime de dezvoltare embriologică între auricul și canalul auditiv extern, microtia este des asociată cu atrezia conductului auditiv. Ea mai poate fi asociată și cu alte malformații în 15 - 60% din cazuri, mai ales în cele bilaterale. Încă este controversată teoria lui Bennun, conform căreia microtia izolată ar fi cea mai ușoară formă a „microsomiei hemifaciale”, iar sindromul Goldenhar ar fi cel mai avansat grad al ei. Sindroamele ce includ microtia cuprind adesea anomalii ca și palatul despicat, buza despicată, asimetrii faciale, paralizia nervului facial, hipoacuzia urechii contralaterale, anomalii ale tractului urinar, hipospadias, defecte cardiace, microphtalmia, polidactilia și anomalii vertebrale.

Nu există un sistem de clasificare al microtiei care să fie adoptat universal. O clasificare populară ar fi clasificarea Muerman-Marx, ce desemnează grade de la I la III, bazate pe severitatea deformității. Gradul I denotă o ureche ușor mai mică decât cea normală și cu restul trăsăturilor cvasinormale. Gradul II este o ureche rudimentară și malformată, dar cu elemente ce pot fi recunoscute. Gradul III, cel mai frecvent tip, include clasicul “peanut ear” - urechea sub formă de arahidă, care este sever malformată și de obicei asociată cu atrezia de conduct auditiv. Un alt sistem de clasificare comun este cel propus de Nagata, care împarte microtia în 2 clase: ‘microtia cu lobul’ și ‘microtia cu concă’, în funcție de structurile prezente.

Sir Harold Gillies a descris pentru prima dată reconstrucția auriculară totală cu cartilaj condrocostal autolog în 1920. Tehnica de bază de reconstrucție cu cartilaj costal autolog în microtie a fost descrisă de Tanzer în 1959. Tehnica necesită un minim de 2 și până la 4-5 procedee chirurgicale, iar de atunci a suferit mai multe modificări. Principalele aspecte negative ale acestei tehnici sunt multiplele intervenții necesare, morbiditatea zonei donoare, durerea post operatorie și variabilitatea rezultatului final.

Există patru elemente necesare creării aspectului de ureche reală și anume: o formă cu aspect de lambou, un helix, o concă și un lobul. Lipsa acestor elemente esențiale nu poate fi compensată prin adiția de alte detalii mărunte. Poziția de asemenea are o importanță majoră. Există trei dimensiuni cheie în poziționarea corectă a urechii: 1) inclinația axului lung al auriculului, 2) nivelul poziționării pe față (înaltă sau joasă) și 3) distanța față de marginea orbitei.

O varietate de tehnici și strategii chirurgicale au fost dezvoltate în reconstrucția pavilionului auricular.(1-7) Etapele depind în mare de severitatea deformității, dimensiunea, poziția, și calitatea elementelor din urechea microtică și de asemenea de preferința chirurgului. Tanzer (1) a adoptat reconstrucția în patru etape. În prima etapă, lobulul reminiscent este transpoziționat transvers spre poziția sa corectă anatomic. În etapa a doua, cartilajul condrocostal de la coastele 6-7 și 8 contralaterale este implantat sub pielea ce acoperă mastoida, folosind o incizie în V în spatele lobului. Cartilajul din coasta 6 și 7 este folosit pentru formarea bazei și antehelixului, iar cel din coasta 8 formează marginea helixului ”helical rim”. Elementele cartilaginoase sculptate sunt coaptate cu fire subțiri. În etapa trei, structura este detașată de cap, prin avansarea pielii postauriculare și plasarea de grefă retroauriculară pe toată grosimea. Concha și tragusul sunt construite ulterior în a patra etapă, folosind grefe compozite de piele și cartilaj din urechea contralaterală. Tanzer a modificat ulterior această secvență, combinând transpoziția lobului și plasarea scheletului cartilaginos într-o singură etapă, dar înainte de această modificare a subliniat faptul că dacă este necesară o mobilizare și manipulare chirurgicală excesivă a lobului, este mai bine a se folosi cele patru etape chirurgicale, pentru a evita compromiterea vasculară a lobului.

Odată cu apariția implantelor osteointegrate, reconstrucția protetică a devenit o alternativă (7) și așa, în ciuda beneficiului unei singure intervenții chirurgicale, proteza va trebui înlocuită la un moment dat. În același timp, prezența de os temporal subțire și a oaselor în creștere reprezintă obstacole majore pentru inserarea unor asemenea proteze la copii. Eșecul reconstrucției cu cartilaj autolog, hipoplazia severă de părți moi, și inserția joasă a liniei de păr au fost propuse ca indicații

relative pentru reconstrucția protetică a microției.

Folosirea scheletelor auriculare din material aloplastic este considerată o alternativă. Siliconul a fost prezentat inițial cu mare entuziasm, dar s-a costatat că are o rată mare de eșec datorită extruziei implantului, drept urmare a fost abandonat în mare parte. Structurile din polietilenă poroasă (Medpor®) au început recent să câștige popularitate în reconstrucția microtiei.(8) Sunt preferate pentru toleranța țesuturilor față de ele și pentru porozitatea lor ce permite creșterea țesuturilor în ele, conducând la o stabilitate mai bună. În ciuda unor raportări inițiale despre polietilena poroasă, care au arătat niște rate de eșec apropiate de cele ale siliconului, acoperirea completă a implantului cu lambou facial temporoparietal a păstrat această metodă ca o alternativă chirurgicală promițătoare. Un alt avantaj în folosirea structurilor MedPor® în reconstrucție este acela că în atrezioplastie (reconstrucția meatului auditiv), atunci când este indicată, ea poate fi efectuată în același timp operator, fără a mai fi nevoie de așteptarea finalizării reconstrucției estetice mai întâi.

Reconstrucția auriculară este una din cele mai provocatoare proceduri, care necesită pregătire și planificare preoperatorie atentă și în care trebuie luate în vedere ambele aspecte, atât cel estetic, cât și cel otologic. Există mai multe opțiuni reconstructive, iar selecția corectă a pacienților și o tehnică chirurgicală meticuloasă, poate duce la rezultate excelente. Înțelegerea problemelor psihologice cu care se confruntă pacienții cu microtie, precum și pregătirea și educarea părinților acestor copii este fundamentală pentru o reconstrucție reușită.

REFERINȚE

1. Tanzer RC. Total reconstruction of the external ear. Plast Reconstr Surg 1959;23:1-15.
2. Brent B. Auricular repair with autogenous rib cartilage grafts: two decades of experience with 600 cases. Plast Reconstr Surg 1992;90:355-74.
3. Brent B: Microtia repair with rib cartilage grafts: a review of personal experience with 1000 cases. Plast Reconstr Surg 1999;04:319-34.
4. Nagata S. Secondary reconstruction for unfavorable microtia results utilizing temporoparietal and innominate fascia flaps. Plast Reconstr Surg 1994;94:254-65 [discussion: 266e7].
5. Nagata S. Modification of the stages in total reconstruction of the auricle: Part II. Grafting the three-dimensional costal cartilage framework for concha-type microtia. Plast Reconstr Surg 1994;93:231-42.
6. Nagata S. Modification of the stages în total reconstruction of the auricle: Part III. Grafting the three-dimensional costal cartilage framework for small concha-type microtia. Plast Reconstr Surg 1994;93:243-53.
7. Thorne CH, Brecht LE, Bradley JP, et al. Auricular reconstruction: indications for autogenous and prosthetic techniques. Plast Reconstr Surg 2001;107:1241-1252.
8. Romo T, Morris L, Reitzen S, Ghossaini S, Wazen J, Kohan D. Reconstruction of Congenital Microtia-Atresia: Outcomes With the Medpor/Bone-Anchored Hearing Aid–Approach. Annals of Plastic Surgery 2009;62(4).